

### III Test sprawdzający

#### PYTANIA

1. U jednej pacjentki występują 2 rodzaje żylaków odbytu.

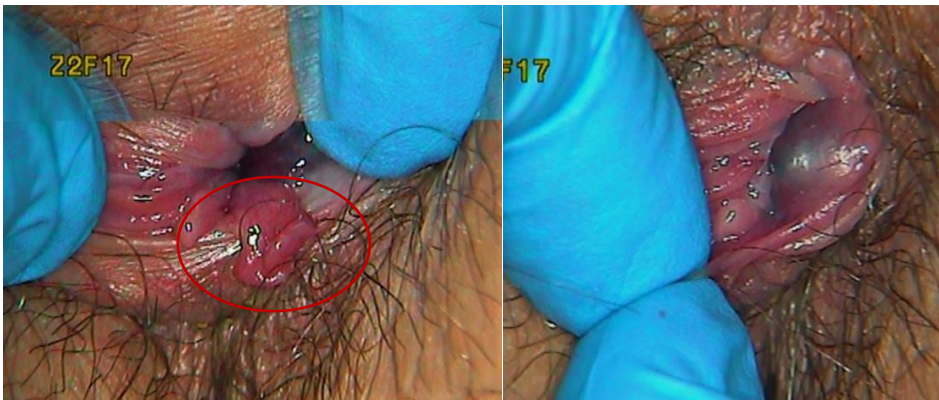
Żylak wewnętrzny IV stopnia (zdjęcie 1, zaznaczenie elipsą): na stałe bez dolegliwości, wystający z odbytu w postaci polipowatej zmiany, okresowo obrzęka wyraźnie po defekacji i wówczas powoduje krwawienia i uczucie „przeszkadzania”, wypełnienia odbytu.

Epizodycznie (kilka epizodów w wywiadzie) występuje bardzo bolesny żylak zewnętrzny zwany inaczej zakrzepowym zapaleniem żył okołoodbytowych (zdjęcie 2). Silne dolegliwości trwają kilka dni (narastają do 3 dni, potem ustępują w ciągu 7 dni).

Które postępowanie **jest BŁĘDNE?**

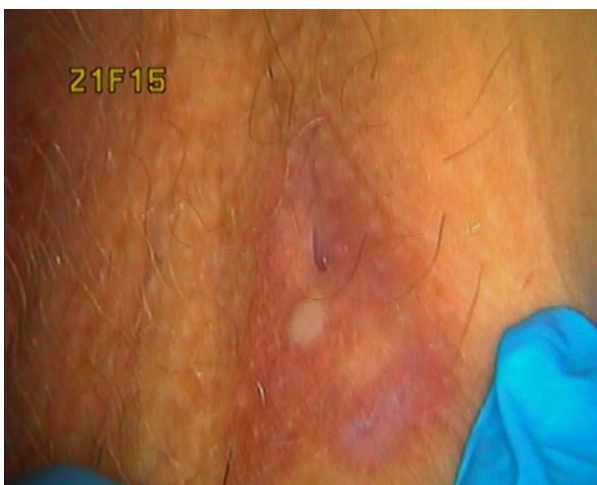zdjęcie 1

zdjęcie 2



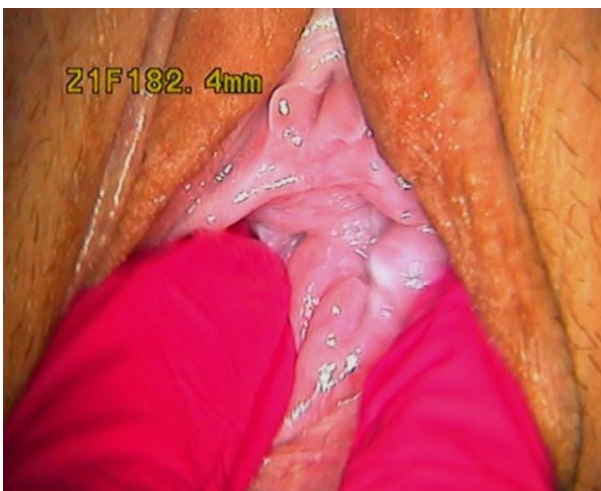- Żylak wewnętrzny należy leczyć zabiegowo: założenie gumowych podwiązek (met. Barrona), żylak zewnętrzny można leczyć wyczekująco (lek przeciwbólowy, ochładzanie np. czopki krioterapeutyczne)
- Żylak wewnętrzny należy naciąć gdy obrzęknie po defekacji
- Zapalny żylak zewnętrzny (zakrzepica) można naciąć i opróżnić ze skrzepu, szybciej przestanie boleć.
- Żylaków zewnętrznych nie należy nacinać u kobiety w ciąży

2. Pacjentka z nawrotowym czyrakiem w pachwinie lewej (zdjęcie poniżej). Okresowo ból, potem opróżnianie ropnia, wyciek ropnej wydzieliny.



Należy zastosować:

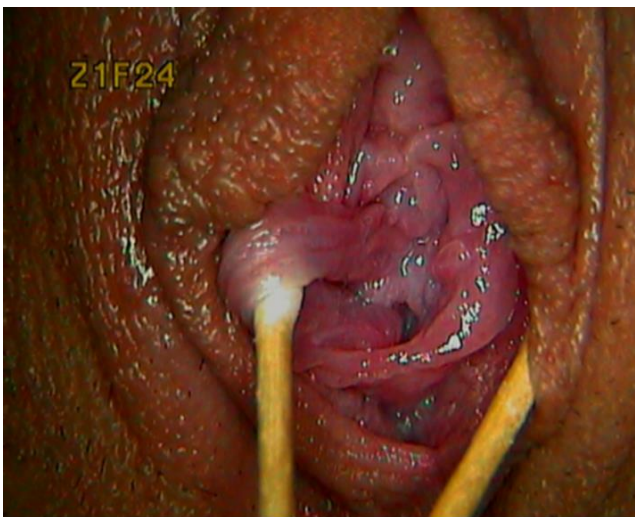
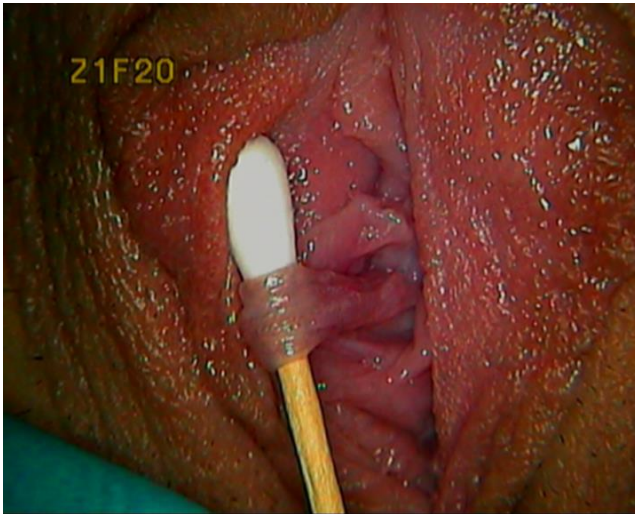
- a. Nawrotowe leczenie antybiotykiem (zgodnie z antybiogramem) ogólnie
  - b. Podjęcie próby leczenia antybiotykiem ogólnie (zgodnie z antybiogramem) w celu usunięcia stanu zapalnego i następnie wycięcie czyraka (można skierować do chirurga)
  - c. Nawrotowe leczenie miejscowe maścią z antybiotykiem o szerokim spektrum p/ bakteryjnym (np. z kwasem fusydowym).
  - d. Intensyfikowanie odporności poprzez stosowanie probiotyków.
3. Przypadek1. Pacjentka lat 23 z pierwotną dyspareunią powierzchowną (ból sromu/pochwy przy wprowadzaniu członka do pochwy od początku współżycia), Marinoff 3 (stosunek niemożliwy z powodu bólu) należy wykonać badanie – **zaznacz odpowiedź FAŁSZYWA**:
- a. obejrzeć srom w celu wykluczenia zmian patologicznych mogących powodować ból
  - b. należy założyć wziernik do pochwy, nawet jeśli pacjentka odczuwa silny ból
  - c. wykluczyć przeszkodę w postaci stenozы błony dziewiczej, brak pochwy (w zespole MRKH) czy przegrodę błony dziewiczej
  - d. wykonać badanie statusu mięśni dna miednicy (np. VAMP) przez pochwę lub odbyt lub przynajmniej test z wacikiem (ucisk wacikiem przedsionek pochwy u podstawy błony dziewiczej)
4. Po wsunięciu dwóch palców do pochwy bez bólu i bez oporu, kiedy udaje się rozsunąć palce, bez wyczuwania twardej, napiętej błony dziewiczej (zdjęcie poniżej) u pacjentki z dyspareunią powierzchowną:



Można wnioskować, że:

- a. przyczyną bólu jest dyspareunia głęboka
  - b. pacjentka nie ma stenozы błony dziewiczej, nie jest zatem przyczyną dyspareunii powierzchownej
  - c. pacjentka symuluje dolegliwości przy współżyciu
  - d. partner ma zbyt duży członek i należy zmienić partnera seksualnego
5. Przypadek 2. Pacjentka l.18 podjęła próbę stosunku seksualnego, ale stosunek był niemożliwy, z powodu bólu i oporu wyczuwanego przez partnera. W badaniu

ginekologicznym wykryto przegrodę błony dziewiczej/pochwy (pomiędzy tylną częścią błony dziewiczej a przednią ścianą pochwy), widoczną na zdjęciach poniżej:

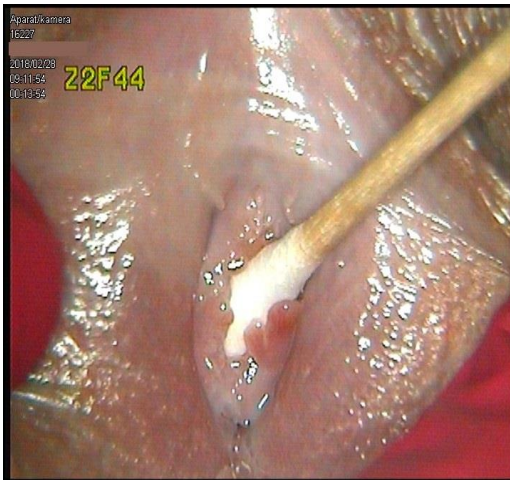

Właściwe postępowanie polega na:

- a. wycięciu całego pierścienia błony dziewiczej
- b. zastosowaniu dilatatorów, które mają poszerzyć wejście do pochwy
- c. pacjentka wymaga częściowego wycięcia śluzówki przedniej ściany pochwy w znieczuleniu ogólnym
- d. resekcja przegrody (podwiązanie/ podkłucie i odcięcie u podstawy od przedniej ściany pochwy i u podstawy błony dziewiczej), zabieg ambulatoryjny.

6. Przypadek 3. Pacjentka I.26. Dyspareunia pierwotna, Marinoff 3 czyli stosunki niemożliwe (kilka prób 2 lata temu, potem masturbacja męża), planuje ciążę dlatego chce się leczyć.

Badanie ginekologiczne (zdjęcia poniżej): bez patologii na sromie, bez stenozy (błona dziewicza z widocznym rozdarcie), VAMP 112, bez katastrofizmu



Najbardziej prawdopodobna diagnoza to:

- a. dyspareunia głęboka
- b. choroba psychiczna
- c. zapalenie pochwy
- d. niejasna sytuacja, może pacjentka nie chce współżyć, ból spełnia jakąś rolę, błędne przekonanie o bólu w czasie pierwszych kontaktów seksualnych

7. Przypadek 4. Pacjentka l. 30. Dyspareunia powierzchowna od 4 lat; po roku współżycia z bólem (Marinoff 1,2), stosunki stały się niemożliwe (Marinoff 3). Nie rodziła.

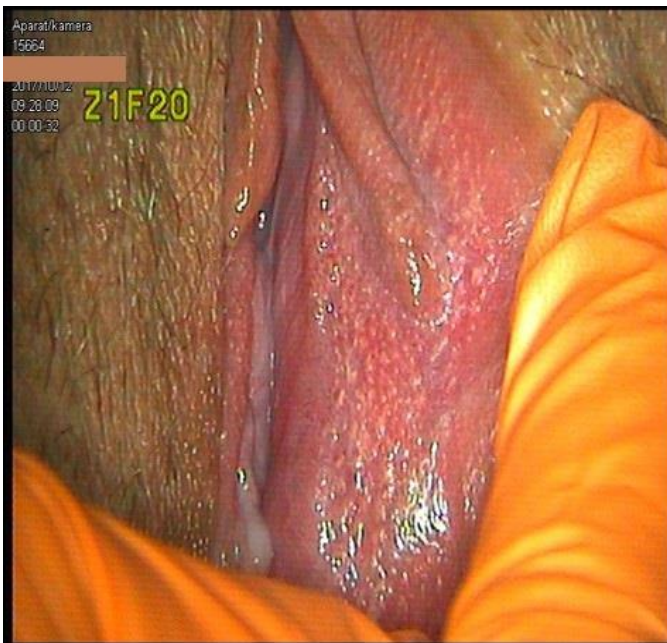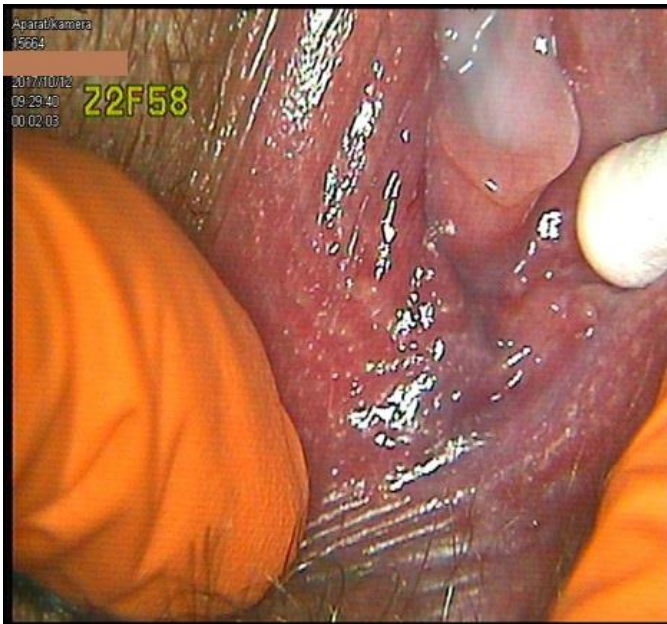Choroby współistniejące: epizodycznie zapalenie pęcherza moczowego (1xrok), nykturia (oddawanie moczu w nocy) do 2x, nawrotowe drożdżycy, ale od roku ustąpiły, dysfunkcja stawu skroniowo-żuchwowego z bólami głowy, świąd odbytu (w badaniu okolica bez zmian, *per rectum* bez zmian)

Badania laboratoryjne: z wywiadu od pacjentki „wszystkie” badania, wymazy prawidłowe

Leczenie dotychczasowe: „przeróżne, na białe grudki na sromie też...”

Badanie ginekologiczne (zdjęcia poniżej): wysoki fałd błony dziewiczej; VAMP 788





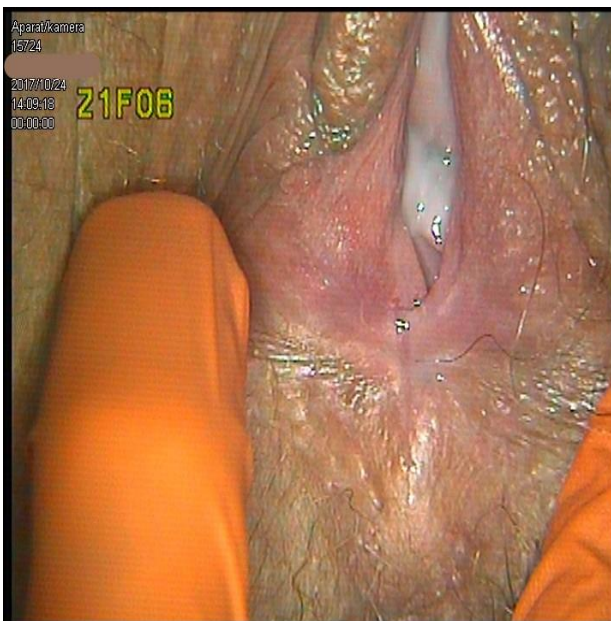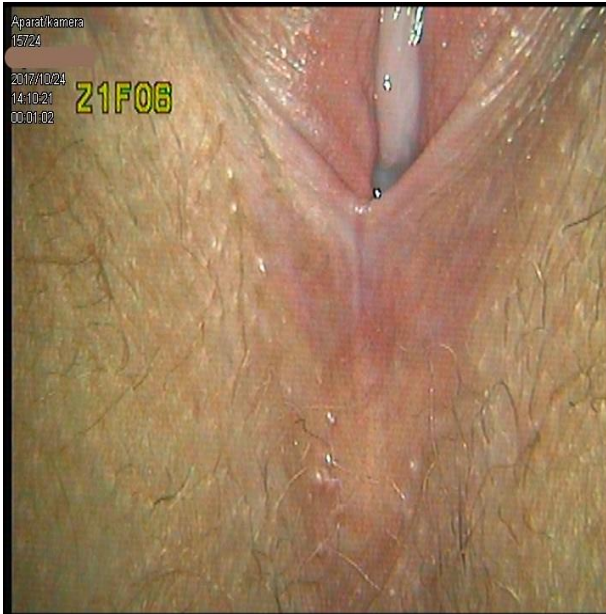Zakreśl **zdanie FAŁSZYWE** odnośnie do diagnostyki i leczenia tej pacjentki:

- a. hiperplazja apokrynowa (Fordyce spots) nie wymaga leczenia, nie jest przyczyną dolegliwości
  - b. wysoki fałd błony dziewiczej może stanowić utrudnienie anatomiczne i należy go usunąć
  - c. jeśli po usunięciu fałdu błony dziewiczej pacjentka dalej odczuwa ból przy penetracji, należy rozpoznać i leczyć wulwodynię prowokowaną z dysfunkcją mięśni miednicy (PFMD/overactivity) na co wskazują także choroby współistniejące
  - d. pacjentka ma pochwicę i powinna przyjmować leki przeciwdepresyjne
8. Przypadek 5. Pacjentka lat 34. Dyspareunia określana jako „uczucie rozrywania krocza”, stosunki niemożliwe od 2 lat, Marinoff 3, (po drugim cięciu cesarskim), wcześniej pieczenie przy wprowadzaniu cłonka i po stosunku, też przy zakładaniu tamponu.

Choroby współistniejące: krwotoczne miesiączki od drugiego cięcia, dolegliwości korzeniowe (L i Th), czasem wzdęcia i zaparcia.

Leczenie dotychczasowe: p/zapalne dopochwowe wielokrotne

Badanie: wysokie krocze (bez zabiegu plastyki czy po porodzie), bez stenozy. Przez ginekologa została postawiona diagnoza: „niedopasowanie”, czyli za duży członek; VAMP 58 10



Które zdanie na temat tej pacjentki **jest FAŁSZYWE**?

- Pacjentka od początku współżycia miała dyspareunię powierzchowną
- Wysokie krocze nie jest przyczyną dolegliwości, srom jest prawidłowy
- Określenie dolegliwości przez pacjentkę („uczucie rozrywania krocza”) wskazuje na zaburzenie psychiczne
- VAMP  $\geq 3$  wskazuje na dysfunkcję miednicy pod postacią nadmiernego napięcia

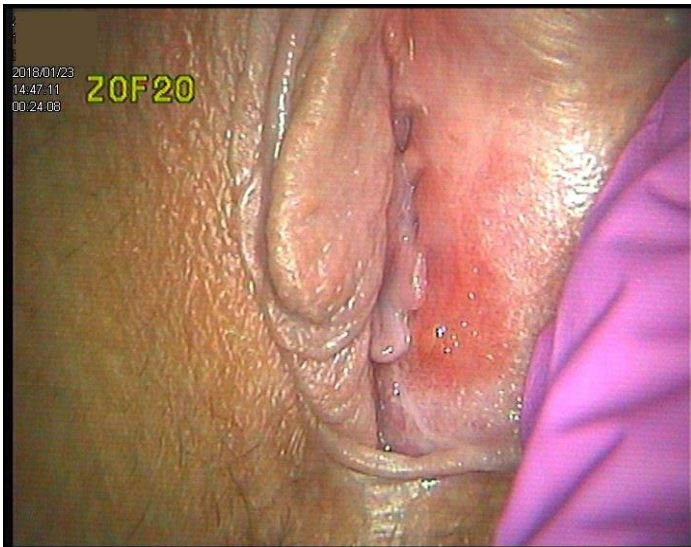9. Przypadek 6. Pacjentka I. 38. Dyspareunia powierzchowna pierwotna (Marinoff 1, ból ale współżycie możliwe) jako pieczenie i suchość sromu (żele lubrykacyjne z kwasem hialuronowym nieskuteczne i drażniące), współżycie od 6 miesięcy. Obecnie 3-cia konsultacja medyczna. Ćwiczy fitness z ćwiczeniami „mięśni Kegla”.

Choroby współistniejące: wzdęcia i zaparcia (przed miesiączką)

Lab: -

Postępowanie dotychczasowe: wulwoskopia (kłykciny), krioterapia kłykcin na sromie, ale pacjentka ich nie widziała

Badanie: rozlany rumień w przedsionku (zdjęcie poniżej), VAMP 889



Które zdanie na temat tej pacjentki **jest FAŁSZYWE?**

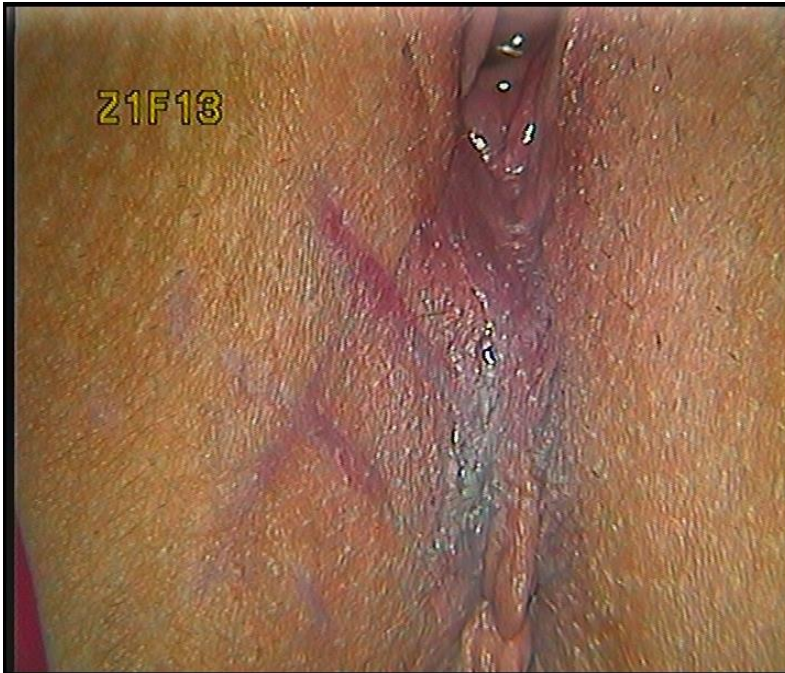- a. Ćwiczenia „mięśni Kegla” u pacjentki z tendencją do dysfunkcji miednicy pod postacią nadmiernego napięcia mogą zwiększyć dolegliwości z przepony miednicy
- b. Rumień rozlany (inaczej niż ostre kontury, błyszczący czy nadżerka) nie ma znaczenia, chociaż był uważany za cechę Vulvar Vestibulitis Syndrome (VVS) czyli obecnie wulwodynię (nie należy do kryteriów rozpoznania).
- c. Kłykciny kończyste, nawet niewidoczne, mogą być przyczyną dyspareunii.
- d. U pacjentki z wulwodynią wszystkie preparaty stosowane miejscowo (na srom) mogą powodować podrażnienia, także środki do higieny intymnej, żele lubrykacyjne, leki dopochwowe.

10. Przypadek 7. Pacjentka I.24, 10 tygodni po I-wszym porodzie drogami natury, stosunki pochwowe niemożliwe. Uważa, że została źle zszyta po porodzie, jak pewna część jej koleżanek (też dyspareunia po porodzie naturalnym). Przed porodem suchość przy współżyciu.

Choroby współistniejące: nawrotowe zapalenia układu moczowego (ok. 1 raz w miesiącu, często po stosunku), co świadczyło o „zakażeniu w czasie współżycia”. Zastosowała postępowanie profilaktyczne: przed stosunkiem oddawała mocz i piła szklankę wody, po współżyciu oddawała mocz i przyjmowała 1 tabl. Furagin. Przyniosło zmniejszenie częstości dolegliwości dyzurycznych po współżyciu.



Badanie ginekologiczne bez odchyień od normy, niezbyt wyraźne cechy atrofii śluzówki krocza i pochwy (obecność prawidłowej wydzieliny pochwowej, bez ściężczenia i rumienia śluzówki pochwy), blizna po nacięciu krocza prawidłowa bez badalnych zgrubień i bolesności; bez badalnych oporów w zakresie miednicy i pochwy (krwiaki, ropnie), też w badaniu *per rectum*; VAMP 10 88



Które zdanie na temat tej pacjentki **jest FAŁSZYWE?**

- a. Przyczyna obecnej dyspareunii to endometrioza w bliźnie po nacięciu krocza
- b. Powodem dolegliwości może być atrofia urogenitalna (brak estrogenów) i można przez kolejne dni zastosować krem z estriolem na srom (krótka terapia, odstawienie gdy ustąpienie dolegliwości, nie dłużej niż 10 dni)
- c. Przyczyna leży w dysfunkcji mięśni dna miednicy, która uległa nasileniu po przebyciu ciąży i po porodzie.
- d. Przed ciążą pacjentka miała dolegliwości z przepony miednicy: suchość przy współżyciu i objawy dyzuryczne