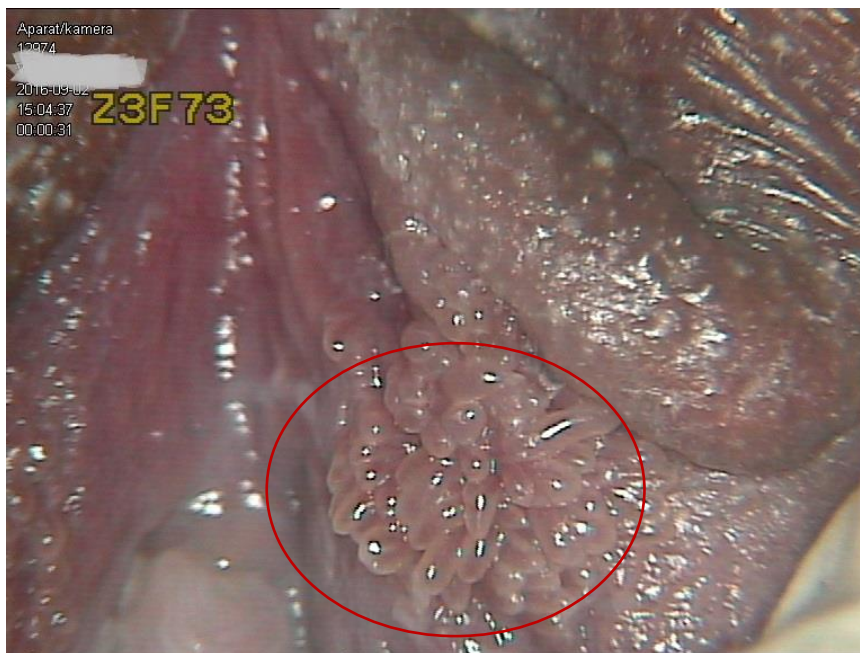


I. Test sprawdzający PYTANIA

1. Szczelina na sromie ZDANIE FAŁSZYWE

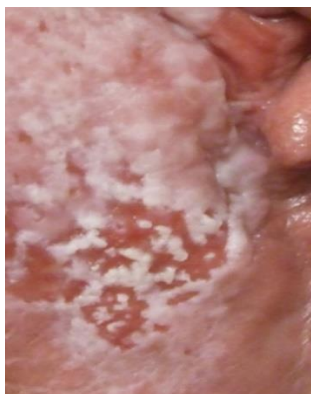- a. Występuje w liszaju prostym (LSC), wyprzeniach, drożdżakowym zapaleniu pochwy i sromu
- b. Bywa objawem Wrzodziejącego Zapalenia Jelita Grubego i Raka Jelita Grubego
- c. To podłużne pęknięcia skóry sromu
- d. Leczenie polega na miejscowej aplikacji maści z antybiotykiem i/lub sterydem i/lub lekiem p/drożdżakowym (można zastosować leczenie dopochwowe lub ogólne wg wskazań)

2. Zdjęcie przedstawia:

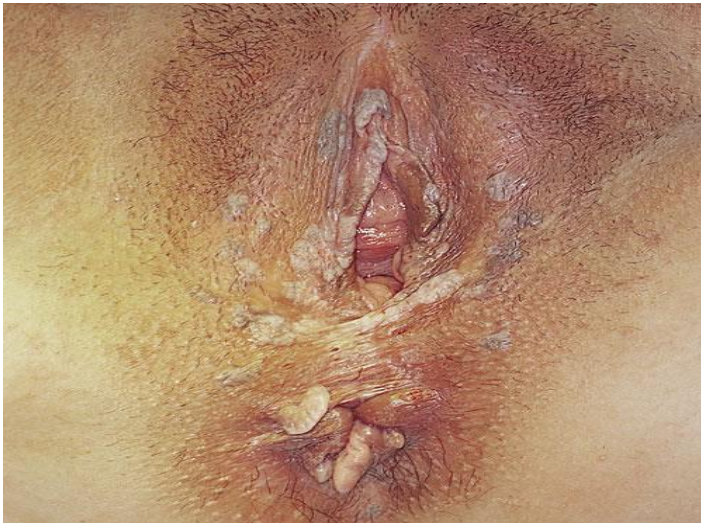

- a. Kłykciny kończyste
- b. Papillomatosis vulvae
- c. Raka sromu
- d. dVIN

3. Przedstawione zmiany na sromie/okolicy odbytu mają cechy

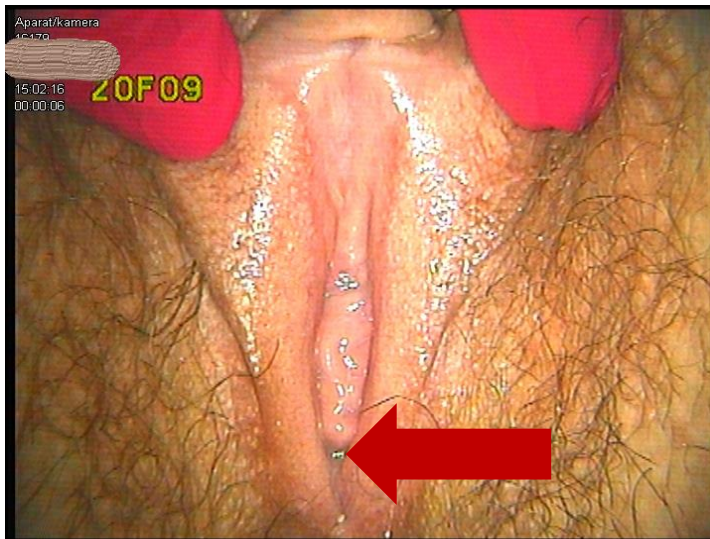

- a. Poparzenia
 - b. Drożdżycy pochwy i sromu
 - c. Choroby Hayleya – Hayleya
 - d. Choroba Pageta (EMPD)
4. Obecnie obowiązująca nomenklatura śródłonkowych zmian na sromie (ISSVD z 2015 roku) zakłada rozpoznanie:
- a. VIN 1, VIN 2, VIN 3, dVIN
 - b. Kłykciny, uVIN, dVIN
 - c. V LSIL, V HSIL, d VIN
 - d. LSIL (VIN1), HSIL (Vin 2 I VIN 3)
5. **Białawo i szarawe lub ciemne, wyniosłe wykwyty** na skórze sromu i wokół odbytu **ZAZNACZ ZDANIE FAŁSZYWE:**



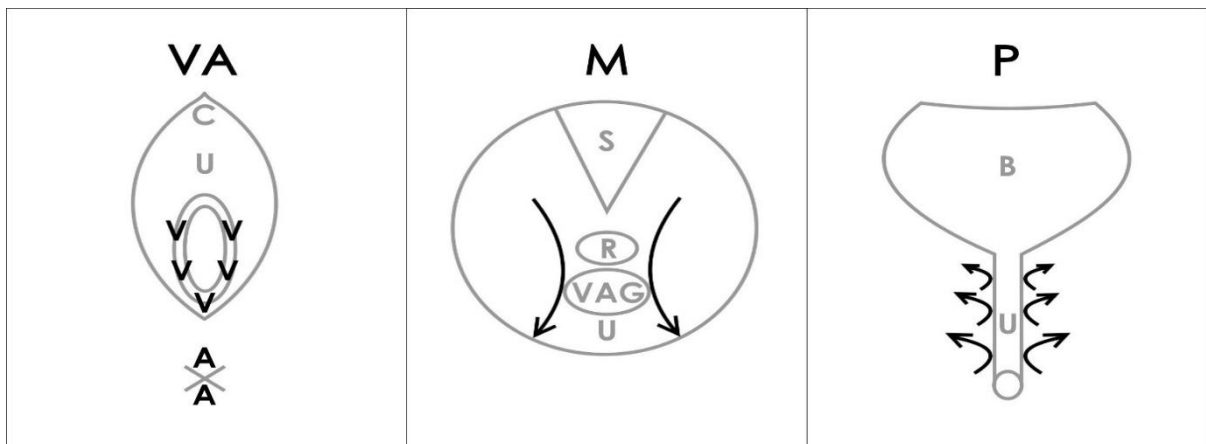
- a. Należy różnicować z kłykcinami kończystymi
 - b. Obraz może odpowiadać V HSIL, wyklucz raka sromu SCC
 - c. W różnicowaniu ważne są płaskie zmiany, biaława skóra z której wyrastają wykwyty
 - d. Leczenie krioterapią jest postępowaniem z wyboru
6. Konsensus Delphi z 2013 roku zakłada spełnienie minimum 3 kryteriów diagnostycznych w rozpoznaniu Liszaja płaskiego (LP). Do kryteriów LP **NIE NALEŻY:**
- a. Cechy histopatologiczne (pasma tkanki łącznej, limfocyty i degranulacja komórek warstwy podstawnej)
 - b. Ból, pieczenie
 - c. Błyszczący rumień (Glazed erythema) na sromie, rumienie i nadżerki w pochwie i jamie ustnej
 - d. Szarawe łuski na rumieniu w zakresie skóry owłosionej
7. Cechy łuszczycy odwrócone na sromie lub w fałdach:
- a. Objawia się nasilonym pieczeniem

- b. Zawsze pokrywa się szczelinami i powoduje plamienia i sączenia
 - c. Objawia się błyszczącym rumieniem bez łusek
 - d. Zawsze wymaga pobrania biopsji
8. ZDANIE FAŁSZYWE odnoszące się do miejsca na sromie: **dół łódkowaty (*fossa navicularis*):**
- a. Jest miejscem tworzenia się krwawiących nadżerek w liszaju płaskim LP
 - b. Jest często podawanym miejscem największej bolesności u kobiet z wulwodynią prowokowaną
 - c. Jest okolicą największych zmian na śluzówce w liszaju prostym (LSC)
 - d. Znajduje się w miejscu oznaczonym strzałką (poniżej)



9. VAMP jest protokołem oceny statusu mięśni dna miednicy (PFMD/ overactive state) u kobiet z bólem sromu (w diagnostyce wulwodynii). Zakreśl ZDANIE FAŁSZYWE:
- a. Zgodnie z diagramem poniżej, w pierwszym podejściu zakłada ocenę bólu patyczkiem w przedsionku pochwy, u podstawy błony dziewiczej (V) i odbytu (A).
 - b. W badaniu dwuręcznym, po zbadaniu narządu rodowego, zakłada palpację, ucisk **mięśni dna miednicy (M) po obu stronach odbytnicy oraz w ostatnim etapie zakłada palpację (ucisk) okolicy okołocewkowej (P)**.
 - c. Pacjentka ma podać dolegliwości bólowe w skali NRS (od 0 do 10), pozostawiamy w dokumentacji **najniższą** wartość zgłaszanego bólu w 4 okolicach
 - d. Nasilenie bólu w **VMP o wartości 3 i powyżej** spełnia kryteria dysfunkcji miednicy pod postacią nadmiernego napięcia (okolica odbytu jest niebolesna).

Schemat VAMP:



10. Kryteria rozpoznania wulwodyni zakładają, podaj ZDANIE FAŁSZYWE:

- Dyskomfort na sromie utrzymujący się minimum 3 miesiące
- Może przebiegać w postaci nawrotów i remisji
- Bez widocznych zmian na sromie będących możliwą przyczyną bólu, świądu, pieczenia, dyskomfortu
- Rozpoznanie opiera się na wykluczeniu chorób dermatologicznych na podstawie biopsji sromu (biopsja randomowa, z niezmiennych okolic).