MATERIAŁ 07 VIN · SIL · ISSVD 2026

VIN ISSVD — podsumowanie z artykułu (tłumaczenie)

Tabela 1. Wzory p16 i p53 w VIN i SIL sromu: definicje stosowane w niniejszej terminologii, implikacje i pułapki interpretacyjne

	Definicja	Synonim	Implikacje dla etiologii	Pułapki interpretacyjne
p16				
Zabarwienie blokowe	Zlewające się, intensywne zabarwienie jąder podstawnych +/- cytoplazmy, które musi obejmować co najmniej dolną jedną trzecią nabłonka	Dodatni	Związane z HPV: oznacza integrację genomową onkogennego wirusa HPV	• Barwienie blokowo dodatnie może wystąpić w przypadku LSIL oraz rzadko w biopsjach dermatoz i innych zmian łagodnych • Częstość wyników fałszywie dodatnich w przypadku raka płaskonabłonkowego sromu wynosi <5% [8]
Mozaikowość	Rozproszone zabarwienie jądra komórkowego i cytoplazmy	Brak barwienia blokowego	Wyklucza etiologię związaną z onkogennym HPV	Nie odnotowano
Ujemny	Brak barwienia	Ujemny	Wyklucza etiologię związaną z onkogennym HPV	Odsetek wyników fałszywie ujemnych w przypadku raka płaskonabłonkowego sromu <2% [8]
Mutant p53 (typu mutant)				
Null	Brak barwienia	Nieprawidłowy wynik ujemny typu mutant	Niezależny od HPV	Może być mylony ze słabym zabarwieniem typu wild (dzikiego)
Nadekspresja w komórkach podstawnych	>80% komórek podstawnych wykazuje silne zabarwienie w jądrach komórkowych +/- cytoplazmie	Nieprawidłowy typ mutant	Niezależny od HPV	• Różnice między obserwatorami w przypadkach barwienia niemal zlewającego się • Zbieżność z nadekspresją w warstwie podstawnej w przypadku nienowotworowego liszajowatego zapalenia skóry
Nadekspresja parabazalna / rozlana	>80% komórek wykazuje silne zabarwienie w jądrach +/- cytoplazmie w warstwach podstawnych i przypodstawnych lub rozciągające się na całą grubość nabłonka	Nieprawidłowy typ mutant	Niezależny od HPV	– Cięcie próbek w przekroju stycznym z nadekspresją w warstwie podstawnej może przypominać nadekspresję w warstwie parabazalnej / rozlaną
Cytoplazmatyczne	Słabe do umiarkowanego zabarwienie cytoplazmy +/- jąder komórek podstawnych, które może obejmować warstwy przypodstawne lub rozciągać się na całą grubość nabłonka	Nieprawidłowy typ mutant cytoplazmatyczny	Niezależny od HPV	- Silna ekspresja jądrowa kwalifikuje się raczej do kategorii nadekspresji niż do kategorii cytoplazmatycznej
Wild p53 (typu dzikiego)				
Typ wild	Niespójne, niekonfluentne, heterogeniczne zabarwienie jąder podstawnych i parabazalnych	Brak	Występuje w obu kategoriach etiologicznych	p16 niezbędny do rozróżnienia etiologii

	Definicja	Synonim	Implikacje dla etiologii	Pułapki interpretacyjne
Dominacja nadbazalna	Niespójne, niejednorodne zabarwienie jąder bazalnych i parabazalnych z relatywnie ciemniejszym i bardziej spójnym zabarwieniem komórek parabazalnych	Oszczędzenie komórek bazalnych	Wyklucza etiologię niezależną od HPV	p16 niezbędne do potwierdzenia etiologii związanej z HPV

Tabela 2. Porównanie terminologii i cech histopatologicznych śródnabłonkowej neoplazji płaskonabłonkowej sromu oraz zmian zgodnie z ISSVD 2026, WHO 2026 (6·wydanie) i ISSVD 2015

	ISSVD 2026	2026 WHO (6-ta edycja przewidywana)	ISSVD 2015	Morfologia	Jądra podstawne	p16	p53
Neoplazja związana z HPV (HPVa)	HPVa VIN, HSIL	HPVa VIN, HSIL	HSIL (typowy VIN)	Zróżnicowana	Nietypowe	Blok pozytywny	Typ wild zazwyczaj z przewagą zmian nadpodstawnych
Zmiany wywołane wirusem HPV (SIL)	Condyloma	Condyloma	nie dotyczy	Wyraźna akantoza i/lub brodawczakowatość	Proliferacyjne, bez atypii	Zazwyczaj ujemny lub mozaikowy	Typ wild
	LSIL	LSIL	LSIL (płaska kłykcina lub efekt HPV)	Od prawidłowego do łagodnego rogowacenia	Proliferacja lub łagodna atypia	Dowolna	Typ wild
Neoplazja niezależna od HPV (HPVi)	HPVi VIN	HPVi VIN	VIN typu zróżnicowanego (DVIN)	Zróżnicowana	Nietypowe	Ujemny lub mozaikowy	Mutant lub wild
	Brodawkujący VIN	VIN niezależny od HPV p53 typ wild, wariant brodawkujący	nie dotyczy	Wyraźna akantoza i/lub brodawczakowatość	Łagodna atypia	Ujemny lub mozaikowy	Typ wild
Zmiany HPVi (SIL)	VAM	nie dotyczy	nie dotyczy	Akantotyczne z nieprawidłowym dojrzewaniem	Niejednoznaczne	Ujemny lub mozaikowy	Typ wild

N/A = nie dotyczy, HSIL = śródnabłonkowa zmiana płaskonabłonkowa wysokiego stopnia, LSIL = śródnabłonkowa zmiana płaskonabłonkowa niskiego stopnia, VAM = nieprawidłowe dojrzewanie sromu, VIN = śródnabłonkowa neoplazja sromu

N/A = not applicable, HSIL = high-grade squamous intraepithelial lesion, LSIL = low-grade intraepithelial lesion, VAM = vulvar aberrant maturation, VIN = vulvar intraepithelial neoplasia

Tabela 3. System klasyfikacji ryzyka VIN i SIL ułatwiający uwzględnienie postępów w diagnostyce kliniczno-patologicznej[29]

Poziom ryzyka	Obecne kategorie	Uzasadnienie	Implikacje dla postępowania
Zmiana (SIL) spowodowana wirusem HPV (HPVa)	LSIL Condyloma	Przejściowe objawy HPV. Zróżnicowany wpływ na pacjenta	Leczenie jest uzależnione od objawów lub stopnia uciążliwości. Wstępne leczenie farmakologiczne lub ablacyjne Postępowanie chirurgiczne, jeśli inne metody okazały się nieskuteczne lub niewykonalne
Zmiana (SIL) nie wywołana wirusem HPV (HPVi)	VAM	Wskazuje na niepewność diagnostyczną. Ryzyko nie zostało jeszcze określone liczbowo	Optymalizacja terapii LS Obserwacja w krótkich odstępach czasu Powtórna biopsja lub wycięcie w przypadku utrzymujących się zmian
Ustalony stan przedrakowy HPVa	HPVa VIN / V HSIL	Szacowane 10-letnie ryzyko progresji wynosi 8% Stratyfikacja według chorób współistniejących, morfologii i innych czynników modyfikujących nie została wystarczająco opracowana	Leczenie za pomocą immunomodulatorów, ablacji i/lub wycięcia Długoterminowa obserwacja dolnych dróg rodnych
Ustalony stan przedrakowy HPVi	HPVi VIN , p53 typu wild, VIN brodawkujący	Szacowane 10-letnie ryzyko progresji wynosi 28% Stratyfikacja według morfologii, odmian wzorca p53 typu wild, etykiety diagnostycznej i innych czynników modyfikujących nie została wystarczająco dopracowana	Wycięcie Dożywotnia kontrola LS i nadzór specjalisty
Ustalony stan przedrakowy HPVi VIN o najwyższym ryzyku progresji do raka płaskonabłonkowego (SCC)	HPVi VIN p53 mutant; VIN niemożliwy do sklasyfikowania	Szacowane 10-letnie ryzyko progresji wynosi 67% Stratyfikacja morfologiczna pozwala oszacować ryzyko progresji na 74% w przypadku typu bazaloidalnego i 39% w przypadku typu keratynizującego Stratyfikacja według schorzeń podstawowych, wzorców p53 i innych czynników modyfikujących nie została wystarczająco opracowana	Wycięcie Korelacja kliniczno-patologiczna w celu zmniejszenia niepewności co do etiologii lub stanu marginesów Dożywotnia kontrola LS i częstsza obserwacja specjalistyczna

Figure 1

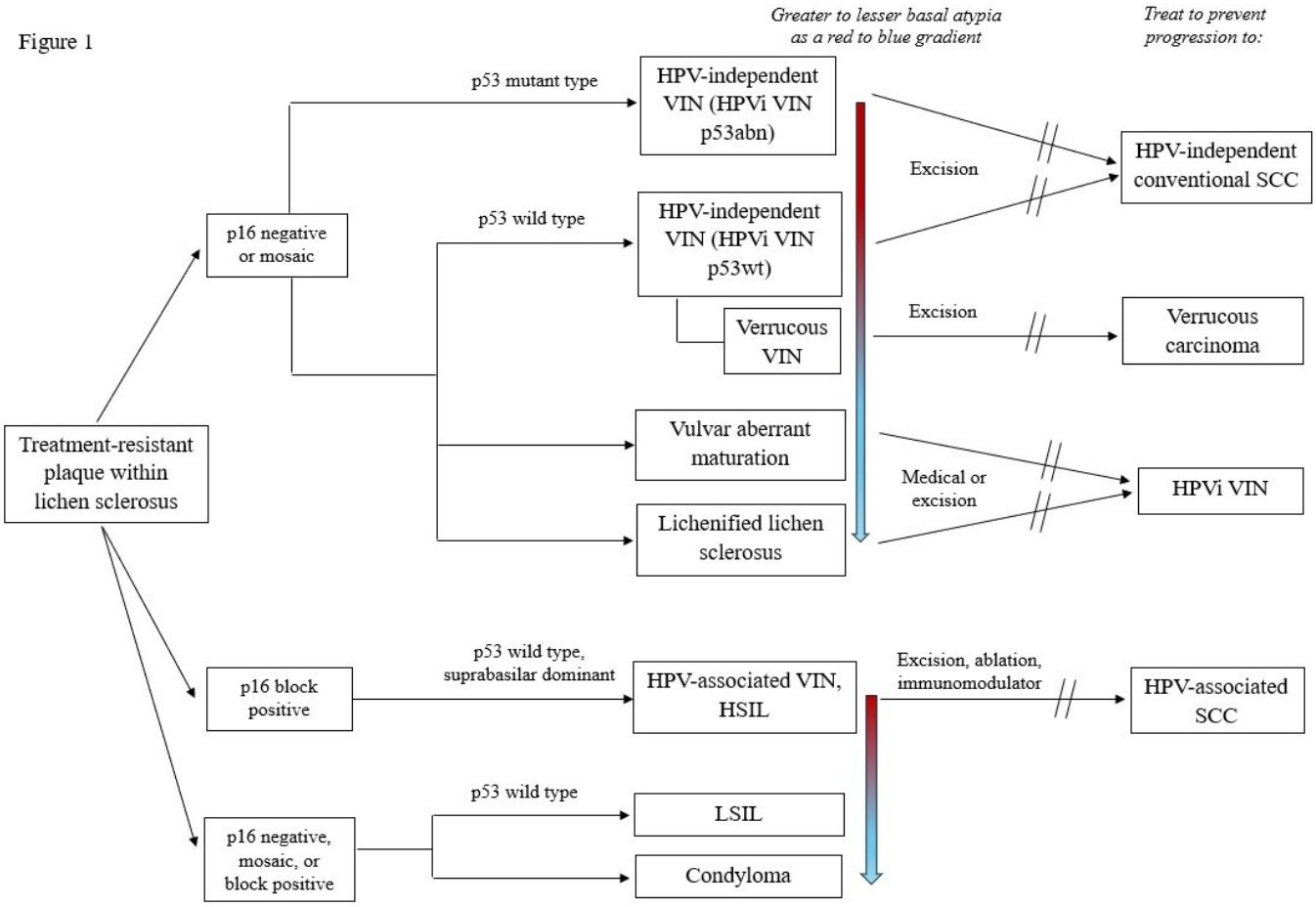
Greater to lesser basal atypia as a red to blue gradient
Treat to prevent progression to:
Treatment-resistant plaque within lichen sclerosus
p16 negative or mosaic
p16 block positive
p16 negative, mosaic, or block positive
p53 mutant type
p53 wild type
p53 wild type, suprabasilar dominant
p53 wild type
HPV-independent VIN (HPVi VIN p53abn)
HPV-independent VIN (HPVi VIN p53wt)
Verrucous VIN
Vulvar aberrant maturation
Lichenified lichen sclerosus
HPV-associated VIN, HSIL
LSIL
Condyloma
Excision
Excision
Medical or excision
Excision, ablation, immunomodulator
HPV-independent conventional SCC
Verrucous carcinoma
HPVi VIN
HPV-associated SCC