Seria „Eksperci kliniczni”

Zmiany przedrakowe płaskonabłonkowe sromu

dr Kathryn C. Welch, dr Hope K. Haefner i dr Natalie A. Saunders

Częstość występowania raka sromu rośnie, a zmiany śródnabłonkowe płaskonabłonkowe wysokiego stopnia, znane również jako śródnabłonkowa neoplazja sromu, oraz zróżnicowana śródnabłonkowa neoplazja sromu stanowią kluczowe stany przednowotworowe prowadzące do raka płaskonabłonkowego sromu. Najnowsze postępy w klasyfikacji i zrozumieniu przyczyn tych zmian — zarówno związanych z wirusem brodawczaka ludzkiego (HPV), jak i niezależnych od HPV — mają istotne znaczenie dla diagnostyki i postępowania w tych schorzeniach. Niniejszy przegląd podsumowuje zmieniającą się terminologię, patogenezę, obraz kliniczny oraz aktualne strategie leczenia zmian przedrakowych płaskonabłonkowych sromu, podkreślając znaczenie rozróżnienia między dwoma głównymi podtypami zmian przedrakowych w celu zapewnienia odpowiedniej opieki.
(Obstet Gynecol 2026;148:183–93)
DOI: 10.1097/AOG.0000000000006150

Stany przedrakowe**sromu**dzieli się na podtypy związane z wirusem brodawczaka ludzkiego (HPV) oraz niezależne od HPV.[1] Oba podtypy mogą być związane z rakiem płaskonabłonkowym sromu. Raki płaskonabłonkowe sromu zależne od HPV stanowią najczęstszą postać raka sromu. Ogólnie rzecz biorąc, rozróżnienie między nowotworami sromu związanymi z HPV a niezależnymi od HPV oraz ich zmianami przednowotworowymi ma kluczowe znaczenie dla zrozumienia patogenezy, epidemiologii i potencjalnych strategii profilaktycznych.[2]

Chociaż rak sromu stanowi jedynie 5–8% nowotworów ginekologicznych w Stanach Zjednoczonych, częstość występowania raka sromu rośnie.[3] Zmiany w narządach płciowych kobiet związane z HPV zostały dobrze opisane; jednak w ostatnich dziesięcioleciach odnotowano wzrost zachorowalności, co spowodowało wzrost zainteresowania tymi schorzeniami. Diagnoza opiera się na podejrzeniu klinicznym, oględzinach i potwierdzeniu histopatologicznym. W przeciwieństwie do zmian szyjki macicy nie istnieją skuteczne strategie badań przesiewowych w kierunku przedrakowych zmian sromu. Amerykańskie Kolegium Położników i Ginekologów zaleca leczenie wszystkich pacjentek z wysokostopniowymi śródnabłonkowymi zmianami płaskonabłonkowymi (HSIL) sromu.[4] Wczesne rozpoznanie i odpowiednie postępowanie mają kluczowe znaczenie, szczególnie w świetle zróżnicowanego przebiegu poszczególnych podtypów, z których niektóre szybko przechodzą w nowotwór złośliwy, a inne utrzymują się w postaci łagodnej. Zrozumienie niuansów tych schorzeń jest zatem niezbędne do optymalizacji opieki nad pacjentką.

KLASYFIKACJA STANÓW PRZEDRAKOWYCH SRODKA

Wraz z poszerzaniem się naszej wiedzy na temat wirusa HPV i dermatoz sromu ewoluowała złożoność systemów klasyfikacji.[5] Obecnie stosuje się wiele systemów klasyfikacji, a eksperci przyznają, że powoduje to pewne zamieszanie.

Przed opracowaniem jakiegokolwiek systemu klasyfikacji zmiany przedrakowe sromu określano mianem choroby Bowena, podobnie jak inne zmiany skórne. Pierwotny system klasyfikacji stanów przedrakowych sromu został opublikowany w 1986 roku przez komisję terminologiczną Międzynarodowego Towarzystwa Badań nad Chorobami Sromu i Pochwy (ISSVD).[6,7] Wewnątrznabłonkowa neoplazja sromu (VIN) była klasyfikowana jako VIN 1 (łagodna dysplazja) lub VIN 2–3 (ciężka dysplazja lub rak in situ). Terminologia ta jest nadal stosowana w pewnej formie, ale w praktyce powodowała ona dezorientację wśród klinicystów co do ryzyka progresji nowotworowej w przypadku VIN 1.[5] Prawie dwie dekady później Światowa Organizacja Zdrowia (WHO) również dostosowała terminologię do trzech podtypów. W 2004 roku ISSVD zaktualizowało terminologię, wprowadzając dwupoziomowy system rozróżniający zmiany związane z HPV od niezwiązanych z HPV, oraz podkreśliło, że VIN 1 nie stanowi istotnego

Z Uniwersytetu Michigan w Ann Arbor w stanie Michigan.

Każdy z autorów potwierdził zgodność z wymogami czasopisma dotyczącymi autorstwa.

Autor korespondencyjny: dr Kathryn Welch, Uniwersytet Michigan, Ann Arbor, MI; kacwelch@med.umich.edu.

Ujawnienie informacji finansowych
Dr Hope Haefner jest byłą autorką serwisu UpToDate. Pozostali autorzy nie zgłosili żadnych potencjalnych konfliktów interesów.

© 2025 American College of Obstetricians & Gynecologists. Opublikowano przez Wolters Kluwer Health, Inc. Wszelkie prawa zastrzeżone.
ISSN: 0029-7844/26

© 2025 Amerykańskie Kolegium Położników i Ginekologów.
Opublikowane przez Wolters Kluwer Health, Inc.
Niedozwolone jest nieautoryzowane powielanie niniejszego artykułu.

stanem przednowotworowym raka płaskonabłonkowego sromu.[5] Kryteria terminologiczne dotyczące płaskonabłonkowych zmian w okolicy odbytu i narządów płciowych, opracowane w 2012 r., były wynikiem intensywnej współpracy skupiającej się głównie na terminologii związanej z HPV.[8] W ramach aktualizacji ISSVD z 2015 r. wprowadzono oparty na podejściu multidyscyplinarnym dwupoziomowy system klasyfikacji obejmujący VIN typu typowego oraz VIN zróżnicowany.[5,9] Ponadto w 2020 r. WHO sfinalizowała klasyfikację nowotworów narządów płciowych kobiet w oparciu o morfologię wynikającą z oceny patologicznej. W niniejszej terminologii zastosowano również system dwupoziomowy, klasyfikując VIN typu typowego jako związane z HPV, a VIN zróżnicowane jako niezależne od HPV.[10] Tabela 1 ilustruje ewolucję terminologii. W niniejszym przeglądzie stosujemy aktualną klasyfikację WHO w celu omówienia nadrzędnych podobieństw zmian przedrakowych sromu, zarówno związanych z HPV, jak i niezależnych od HPV, aby omówić te dwie ścieżki.

ETIOLOGIA, PATOGENEZA I CZYNNIKI RYZYKA

Wirus brodawczaka ludzkiego i zmiany związane z wirusem brodawczaka ludzkiego

Wirus brodawczaka ludzkiego jest głównym czynnikiem patogenetycznym w rozwoju zmian śródnabłonkowych płaskonabłonkowych niskiego stopnia (LSIL) i HSIL, a także raka płaskonabłonkowego sromu. Wirus brodawczaka ludzkiego zakaża komórki nabłonka podstawowego. Globalna częstość występowania HSIL sromu związanego z HPV stale rośnie, równolegle ze wzrostem przenoszenia wirusa HPV i rozszerzeniem programów badań przesiewowych szyjki macicy. Zmiany HSIL związane z wirusem brodawczaka ludzkiego dotykają głównie pacjentki przedmenopauzalne, choć mogą występować w każdej grupie wiekowej. Czynniki ryzyka obejmują narażenie na genotypy HPV wysokiego ryzyka 16 i 18, a także inne genotypy wysokiego ryzyka (HPV31, HPV33, HPV45, HPV52 i HPV58).[11] Wirus brodawczaka ludzkiego typu 16 wydaje się być najbardziej podstępny pod względem progresji od HSIL do raka płaskonabłonkowego sromu.[11] Wirusowe onkoproteiny E6 i E7 zakłócają normalną kontrolę cyklu komórkowego poprzez dezaktywację odpowiednio białka supresorowego nowotworów p53 oraz białka retinoblastomy, sprzyjając w ten sposób rozwojowi zmian nabłonkowych.[12]

Ponad 80% osób zostanie narażonych na kontakt z wirusem HPV w ciągu swojego życia, ale większość z nich pozbywa się wirusa. W przypadku osób, u których wirus HPV utrzymuje się w organizmie, znane są pewne czynniki ryzyka, takie jak palenie tytoniu i immunosupresja; jednak w literaturze naukowej istnieje luka, ponieważ u wielu pacjentek utrzymuje się zakażenie HPV bez znanej przyczyny.[13] Naturalny przebieg progresji HSIL do raka płaskonabłonkowego sromu jest powolny, ale rzeczywisty czas trwania tego procesu nie jest znany i jest zmienny w zależności od czynników ryzyka.[9,14]

Wirus brodawczaka ludzkiego jest powszechnie znany jako czynnik związany z dysplazją szyjki macicy, ale ma wpływ na cały dolny odcinek dróg rodnych, w tym na

Tabela 1. Ewolucja terminologii dotyczącej zmian przedrakowych sromu

ISSVD 1986	**ISSVD**	**OSTATNI** 2012	**ISSVD** 2015	**WHO** 2020
VIN 1 (łagodna dysplazja)	Kondyloma	**LSIL**	LSIL sromu (kłykciny, płaskie, wpływ)	związane z HPV LSIL lub VIN 1
VIN 2 (umiarkowana dysplazja) VIN 3 (ciężka dysplazja) VIN 3 (rak in situ)	VIN, typ zwykły VIN, typ brodawkowaty *typ* VIN, typ podstawnokomórkowy	**HSIL**	HSIL (HSIL sromu, VIN typu typowego)	związane z HPV HSIL lub VIN 2 lub 3
Zróżnicowane VIN	typ VIN, mieszany typ **VIN** zróżnicowany	**brak danych**	Zróżnicowane VIN	Warianty morfologiczne niezależne od HPV Zróżnicowane VIN Zróżnicowane egzofityczne zmiany śródnabłonkowe zmiana śródnabłonkowa Akantoza sromu ze zmienioną różnicowanie Nieprawidłowe dojrzewanie sromu (zmiana zmiana)

ISSVD – Międzynarodowe Towarzystwo Badań nad Chorobami Sromu i Pochwy; LAST – terminologia dotycząca płaskonabłonkowych zmian w dolnym odcinku układu płciowego i odbytu; WHO – Światowa Organizacja Zdrowia; VIN – śródnabłonkowa neoplazja sromu; LSIL – śródnabłonkowa zmiana płaskonabłonkowa niskiego stopnia; HPV – wirus brodawczaka ludzkiego; HSIL – śródnabłonkowa zmiana płaskonabłonkowa wysokiego stopnia; NA – nie dotyczy.

© 2025 Amerykańskie Kolegium Położników i Ginekologów.
Opublikowano przez Wolters Kluwer Health, Inc.
Niedozwolone jest nieautoryzowane powielanie niniejszego artykułu.

odbyt. Wielostrefowe zmiany związane z HPV występują jednocześnie lub kolejno w dwóch lub więcej lokalizacjach anatomicznych: zazwyczaj w szyjce macicy, pochwie, sromie i odbycie.[15,16] Ponadto czynniki ryzyka wielostrefowych zmian związanych z HPV obejmują historię nowotworów złośliwych poza dolnymi drogami rodnymi, nowotwór jamy ustnej i gardła wywołany przez HPV lub nowotwór pozagenitalny osłabiający układ odpornościowy oraz przetrwałe nosicielstwo wielu współistniejących zakażeń HPV.[15,17] Utrzymujące się zakażenie HPV wysokiego ryzyka w wielu lokalizacjach anatomicznych jest rzadkie, ale może występować, zwłaszcza u osób z obniżoną odpornością lub z innymi czynnikami ryzyka.[16,18,19] Wydaje się, że istnieje powtarzalny przebieg współistnienia zakażeń HPV, rozpoczynający się od zajęcia szyjki macicy, a następnie obejmujący zmiany przedrakowe lub nowotworowe pochwy, sromu i odbytu w ciągu prawie 15 lat.[12] Rak odbytu występuje rzadko w populacji ogólnej (1–2 na 100 000 osobolat). Jednak u pacjentek z HSIL sromu odnotowuje się trzeci najwyższy wskaźnik zachorowalności na raka odbytu (48 na 100 000 osobolat), podobny do tego u kobiet, u których minęło ponad 10 lat od przeszczepu narządu miąższowego. Częstość występowania raka odbytu pozostaje najwyższa wśród mężczyzn uprawiających seks z mężczyznami, w wieku 30 lat lub starszych, zakażonych wirusem ludzkiego niedoboru odporności (HIV).[20,21] Mając to na uwadze, w akapicie poświęconym nadzorowi omówiono badania wieloobszarowe.

Niskostopniowe śródnabłonkowe zmiany płaskonabłonkowe oraz VIN 1 znane są również jako brodawki narządów płciowych lub kłykciny ostrokończyste. Powstają one w wyniku ekspozycji na szczepy HPV niskiego ryzyka, najczęściej genotypy 6 i 11.[22] Często mają postać zmian w kolorze skóry, ale mogą wykazywać dużą zmienność morfologiczną. Zmiany śródnabłonkowe płaskonabłonkowe niskiego stopnia nie przekształcają się w HSIL ani w raka płaskonabłonkowego sromu, jednak u pacjentek mogą występować jednocześnie zarówno LSIL, jak i HSIL.

Zmiany niezależne od wirusa brodawczaka ludzkiego

Lichen sclerosus sromu, najczęściej związany z występowaniem zmian niezależnych od wirusa HPV, zwłaszcza zróżnicowanego VIN, jest głównym schorzeniem powiązanym z zmianami niezależnymi od wirusa HPV w porównaniu z innymi podstawowymi dermatozami. Lichen sclerosus wiąże się z ryzykiem zachorowania na raka płaskonabłonkowego sromu wynoszącym 3,5–7% w ciągu całego życia.[23] Dane na ten temat są skąpe, ale prawdopodobne jest, że oporne na leczenie liszaj twardzinowy sromu naraża pacjentki na większe ryzyko wystąpienia zmian przedrakowych i raka płaskonabłonkowego sromu. Zróżnicowana VIN wiąże się z wyższym ryzykiem progresji do raka płaskonabłonkowego sromu niż VIN związana z HPV. Doniesiono o niewielkich kohortach zróżnicowanej VIN niezależnej od HPV w przypadku przewlekłego liszaja prostego i liszaja płaskiego. Jednakże jest to trudno ustalić, czy występuje współistniejący liszaj twardzinowy, błędna diagnoza, czy też nakładanie się przypadków zależnych od HPV.[24–26]

Zróżnicowana VIN występuje głównie u pacjentek po menopauzie w wieku 60 lat lub starszych. Istnieją jednak doniesienia o pacjentkach w wieku 17–39 lat, u których rozwinęła się zróżnicowana VIN; w związku z tym wskazane jest zachowanie wysokiego stopnia podejrzliwości.[25,27,28] Zróżnicowana VIN ma specyficzną patogenezę charakteryzującą się mutacjami somatycznymi w genach takich jak *TP53*, co prowadzi do nadekspresji lub całkowitej utraty białka p53, w zależności od charakteru mutacji.[25]

W przeszłości zróżnicowaną VIN stwierdzano na brzegach raka płaskonabłonkowego sromu. Jednak literatura sugeruje, że wskaźnik wykrywalności zróżnicowanej VIN poprawił się w ciągu ostatnich 20 lat, a zatem częstość występowania współistnienia zróżnicowanej VIN i raka płaskonabłonkowego sromu maleje.[25,29–31] W 2020 roku Day i wsp.[32] podali, że spośród 120 przebadanych pacjentek pojedyncze zmiany zróżnicowanego VIN zidentyfikowano w 34% przypadków; dla porównania, we wcześniejszym badaniu z 2000 roku aż w 95% przypadków występowało współistnienie zróżnicowanego VIN i raka płaskonabłonkowego sromu.[33] Wreszcie istnieje niejasna podgrupa pacjentek, u których współwystępuje HSIL związane z HPV oraz zróżnicowane VIN niezależne od HPV, wynikające z liszaja twardzinowego, co oznacza, że mają one dwie drogi prowadzące do raka płaskonabłonkowego sromu.[34]

OBRAZ KLINICZNY I DIAGNOZA

W przypadku wszystkich postaci stanów przedrakowych sromu najczęstszym objawem jest świąd, jednak u około 40% pacjentek nie występują żadne objawy, a zmiany wykrywa się podczas rutynowego badania.[35] Zróżnicowana morfologia zmian widocznych podczas badania utrudnia postawienie diagnozy, dlatego konieczna jest wysoka czujność kliniczna.

Związane z wirusem brodawczaka ludzkiego zmiany śródnabłonkowe płaskonabłonkowe wysokiego stopnia

Pacjentki zgłaszające objawy opisują ból sromu, swędzenie, pieczenie lub dyspareunię albo zgłaszają się z niepokojącą zmianą. Zmiany śródnabłonkowe płaskonabłonkowe wysokiego stopnia mogą mieć barwę cielistą, białą, czerwoną lub być przebarwione. Zmiany mogą być płaskie, wypukłe lub brodawkowate. Zmiany śródnabłonkowe płaskonabłonkowe wysokiego stopnia mogą występować jako pojedyncze zmiany lub w postaci wieloogniskowej. Zmiany śródnabłonkowe płaskonabłonkowe niskiego stopnia i zmiany HSIL mogą występować jednocześnie[13,36–39] (rys. 1–3).

Zmiany niezależne od wirusa brodawczaka ludzkiego

Zróżnicowana VIN i jej warianty morfologiczne, zróżnicowana egzofityczna zmiana śródnabłonkowa sromu,

© 2025 American College of Obstetricians & Gynecologists. Opublikowano przez Wolters Kluwer Health, Inc. Nieuprawnione powielanie niniejszego artykułu jest zabronione.



Ryc. 1. Okolice odbytu – śródnabłonkowe zmiany płaskonabłonkowe niskiego stopnia złośliwości.

Welch. Przedrakowe zmiany płaskonabłonkowe sromu. Obstet Gynecol 2026.

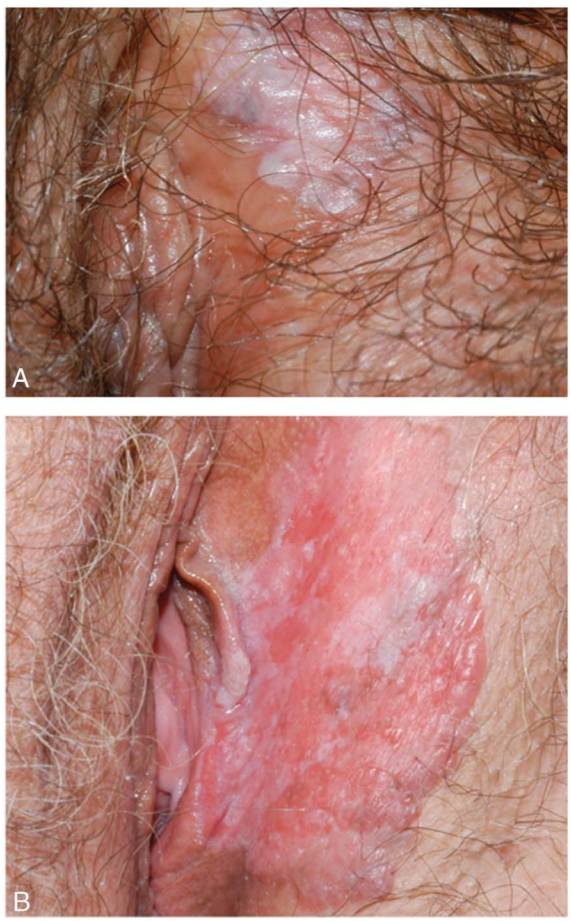

Ryc. 2. Różnorodne postacie zmian śródnabłonkowych płaskonabłonkowych wysokiego stopnia złośliwości. Wypukła, biała, zlewająca się zmiana (A) oraz duża, pojedyncza zmiana rumieniowa z wypukłym brzegiem (B).
Welch. Zmiany przedrakowe płaskonabłonkowe sromu. Obstet Gynecol 2026.

akantoza sromu z zaburzeniami różnicowania i nieprawidłowym dojrzewaniem tkanki sromowej zwykle pojawia się na tle liszaja twardzinowego. Zmiany te mogą występować w postaci ogniskowej lub wieloogniskowej. Obszary budzące obawy mogą być wypukłe, pogrubione, z erozjami lub owrzodzenia. Podobnie jak w przypadku HSIL, mogą one wykazywać różne cechy

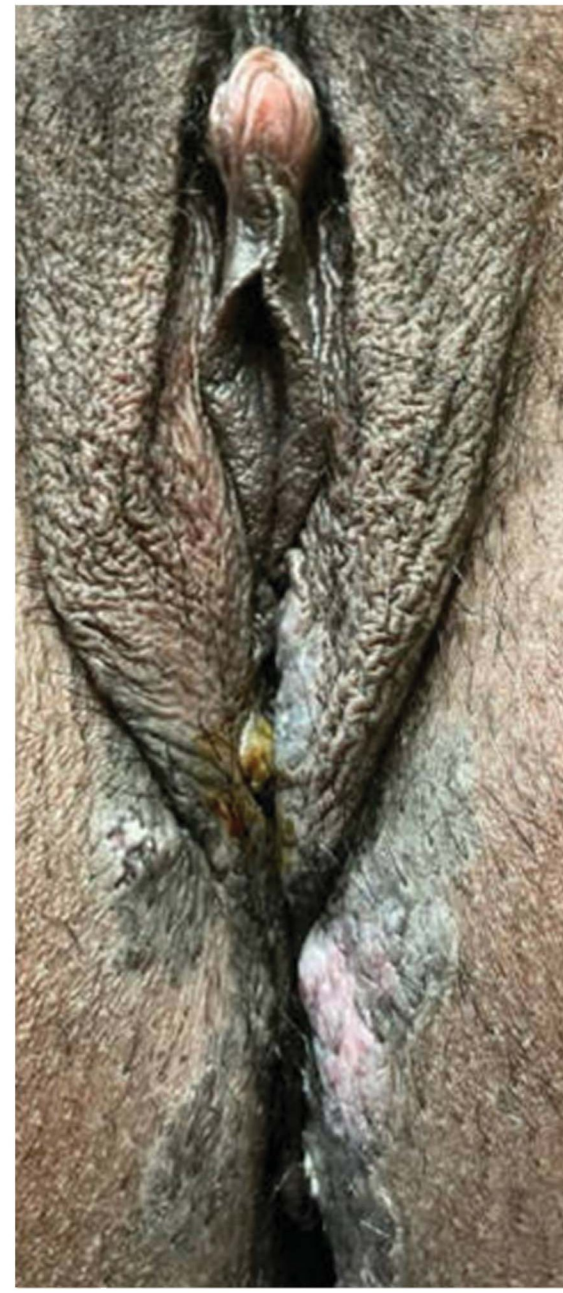

Ryc. 3. Wieloogniskowe zmiany śródnabłonkowe płaskonabłonkowe wysokiego stopnia złośliwości.
Welch. Zmiany przedrakowe płaskonabłonkowe sromu. Obstet Gynecol 2026.

© 2025 American College of Obstetricians & Gynecologists.
Opublikowano przez Wolters Kluwer Health, Inc.
Nieautoryzowane powielanie niniejszego artykułu jest zabronione.

na tej samej sromie. Pacjentki z długotrwałymi trudnościami w kontrolowaniu objawów liszaja twardzinowego, często z wtórnym przewlekłym liszajem prostym, są narażone na większe ryzyko rozwoju nowotworu niż populacja, u której objawy są dobrze kontrolowane. Szczególną uwagę należy zwrócić na obszary sromu, które nie reagują na leczenie miejscowymi kortykosteroidami. Zmiany niezależne od wirusa brodawczaka ludzkiego mogą być subtelne (rys. 4–6).[13,36–38]

Kolposkopia

Kolposkopia to procedura diagnostyczna stosowana w celu identyfikacji zmian przedrakowych i nowotworowych sromu, pochwy, szyjki macicy i odbytu.[40] W przypadku podejrzenia zmian sromowych wysokiego stopnia złośliwości związanych z HPV na srom nakłada się 3–5% roztwór kwasu octowego i pozostawia na kilka minut. Następnie za pomocą powiększenia dokładnie bada się srom. Komórki nieprawidłowe, takie jak komórki dysplastyczne lub zakażone wirusem HPV, po nałożeniu kwasu octowego stają się białe – zjawisko to znane jest jako zmiana octowo-biała.[41] W przypadku zmian niezwiązanych z HPV nie stosuje się kwasu octowego, ale również wykorzystuje się powiększenie z oświetleniem.



Ryc. 4. Zróżnicowana VIN niezależna od wirusa brodawczaka ludzkiego.
Welch. Przedrakowe zmiany płaskonabłonkowe sromu. Obstet Gynecol 2026.

BIOPSJA SRODKA, HISTOPATOLOGIA I IMMUNOHISTOCHEMIA

Badanie histologiczne ma zasadnicze znaczenie dla rozpoznania HSIL lub zróżnicowanego VIN. Głównymi wskazaniami klinicznymi do wykonania biopsji są podejrzenia stanów przedrakowych i nowotworów złośliwych, a także niepowodzenie leczenia lub niepewność co do rozpoznania. Ustalenie, kiedy biopsja jest konieczna, często stanowi kliniczny dylemat; wspólne podejmowanie decyzji z pacjentkami może pomóc w znalezieniu równowagi.

W przypadku zmian krwawiących, owrzodzonych lub pogrubionych, a także takich, które uległy zmianie pod względem wielkości lub morfologii, należy zdecydowanie rozważyć pobranie próbki tkanki. U pacjentek z obniżoną odpornością należy stosować niski próg decydujący o wykonaniu biopsji.

W przypadku podejrzenia stanów przedrakowych lub nowotworów złośliwych biopsję należy wykonać w najgrubszym obszarze zmiany. W przypadku biopsji ambulatoryjnej należy zawsze zastosować znieczulenie miejscowe. Jeśli wskazane jest wykonanie wielu biopsji lub ocena wielostrefowa, można wspólnie z pacjentem rozważyć inne opcje znieczulenia. Należy uzyskać zgodę pacjenta i zweryfikować ją zgodnie z polityką systemu opieki zdrowotnej. W przypadku zastosowania biopsji punchowej większość zmian można odpowiednio pobrać za pomocą narzędzia punchowego o średnicy 4 mm; lekarze powinni rozważyć pobranie próbki na głębokość co najmniej połowy lub całej długości trzonka narzędzia oraz uważać, aby podczas usuwania tkanki nie doszło do zgniecenia próbki. Biopsja ścinająca lub wycinająca jest również doskonałym sposobem na pobranie próbki tkanki w specyficznej budowie sromu. Jednak w przypadku podejrzenia nowotworu wskazana jest głębsza biopsja. Wskazane może być również wykonanie wielu biopsji. W miarę możliwości należy unikać wykonywania biopsji bezpośrednio na linii środkowej sromu, aby ułatwić gojenie.[42] Na koniec zalecamy dokumentację fotograficzną. Zdjęcia kliniczne są nieocenione w identyfikacji dokładnego miejsca biopsji oraz monitorowaniu zmian w obrębie sromu w czasie i odpowiedzi na leczenie. Są one również pomocne we współpracy z kolegami w ramach wspólnej praktyki oraz podczas konsultacji z podspecjalistami, takimi jak patolodzy. Zaleca się uzyskanie pisemnej zgody na wykonanie zdjęć.

Ogólnie rzecz biorąc, opisy zmian związanych z HPV mogą obejmować klasyfikację, taką jak VIN 1, 2 lub 3; HSIL; lub szerszy opis, taki jak koilocytoza, atypia cytologiczna i zwiększona liczba figur mitotycznych. Badanie immunohistochemiczne ma kluczowe znaczenie dla diagnozy; barwienie p16-dodatnie i p53 typu dzikiego potwierdza obecność zmian związanych z HPV.[38,43,44]

Zmiany niezależne od wirusa brodawczaka ludzkiego zwykle powstają na tle stanu zapalnego. Opisy mogą obejmować zróżnicowaną VIN, zróżnicowane egzofityczne zmiany śródnabłonkowe sromu, akantozę sromu ze zmienionym stopniem zróżnicowania oraz aberracyjne zmiany sromu

© 2025 American College of Obstetricians & Gynecologists.
Opublikowano przez Wolters Kluwer Health, Inc.
Niedozwolone jest nieautoryzowane powielanie niniejszego artykułu.

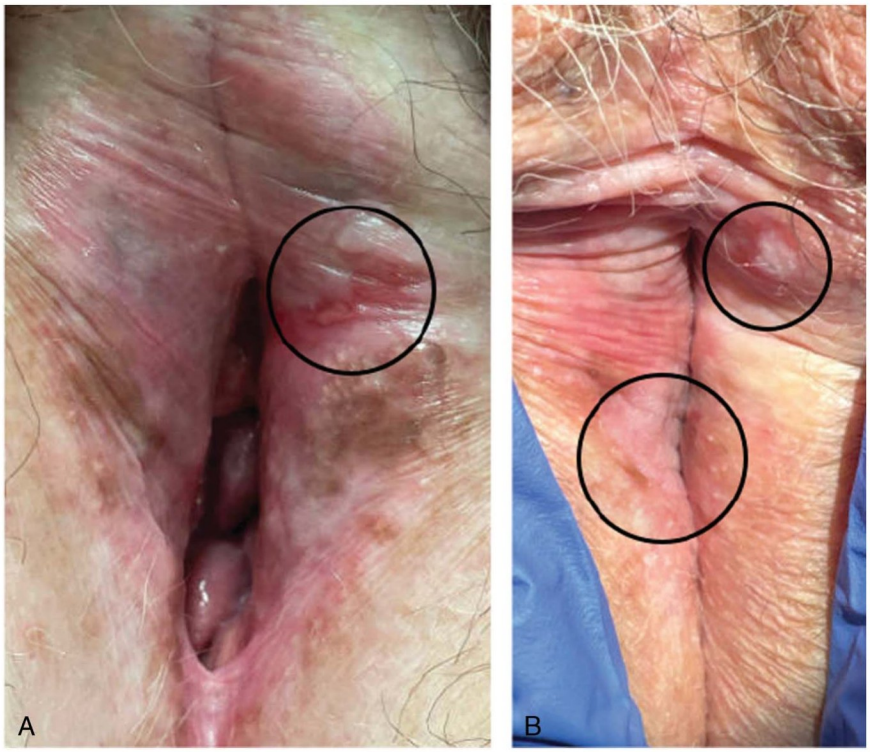

Ryc. 5. Zróżnicowana śródnabłonkowa neoplazja sromu (VIN) niezależna od wirusa brodawczaka ludzkiego (HPV) na tle lichenu sklerotycznego sromu. *Okręgi* wskazują zróżnicowaną VIN. **A.** Srom z lichenem sklerotycznym i zaznaczonym okręgiem ogniskiem zróżnicowanej VIN niezależnej od wirusa brodawczaka ludzkiego (HPV). Należy zwrócić uwagę na erozyjny wygląd. **B.** Srom z liszajem twardzinowym, z zaznaczonymi w kółkach licznymi zróżnicowanymi zmianami VIN niezależnymi od wirusa brodawczaka ludzkiego (HPV). Należy zwrócić uwagę na pogrubioną tkankę.

Welch. Przedrakowe zmiany płaskonabłonkowe sromu. Obstet Gynecol 2026.

dojrzewanie lub szerszy opis atypii komórek podstawnych i przedwczesnej keratynizacji (Tabela 2). Lichen sclerosus nie wymaga biopsji w celu postawienia diagnozy, ale może występować na tle zróżnicowanego VIN. Nieprawidłowa ekspresja p53 i ujemne zabarwienie p16 mogą pomóc w wyodrębnieniu zmian niezależnych od HPV. Ze względu na złożoność diagnozy często konieczne są konferencje patologiczne w celu osiągnięcia konsensusu.[25,38,43,45,46]

Określenie, czy zmiany są związane z HPV, czy niezależne od HPV, ma kluczowe znaczenie dla opieki nad pacjentką w



Rys. 6. Niezależna od wirusa brodawczaka ludzkiego (HPV) zróżnicowana śródnabłonkowa neoplazja sromu (VIN), powstająca na tle lichen sclerosus sromu, w przypadku której należy wykonać biopsję. Ta sama pacjentka przed (**A**) i po (**B**) czterech biopsjach, których krwawienie zatrzymano azotanem srebra; we wszystkich przypadkach stwierdzono niezależną od HPV zróżnicowaną VIN.

Welch. Przedrakowe zmiany płaskonabłonkowe sromu. Obstet Gynecol 2026.

© 2025 American College of Obstetricians & Gynecologists. Opublikowane przez Wolters Kluwer Health, Inc.
Niedozwolone jest nieautoryzowane powielanie niniejszego artykułu.

Tabela 2. Stany przedrakowe sromu*

Związane z HPV	Niezależne od HPV
	Często związane z liszajem
LSIL lub HSIL, VIN 1, VIN 2 lub 3	
	twardzinowego
Najczęściej występujące	
Młodszy pacjent	Rzadziej
Barwienie blokowe p16	
Barwienie p53 typu dzikiego	Starsi pacjenci
	Barwienie p16-ujemne
	Nieprawidłowa ekspresja p53
Warianty morfologiczne	
	dVIN
	DEVIL
	Akantoza sromu z
	zmienioną różnicowaniem
	Nieprawidłowe dojrzewanie sromu
Rokowanie	(zmiana prekursorowa)
Możliwa samoistna regresja możliwa (VIN 1 lub LSIL)	Brak samoistnej regresji
Wolniejsze tempo progresji do raka inwazyjnego	Szybsze tempo progresji do raka inwazyjnego
Dłuższy czas do wystąpienia raka inwazyjnego	Krótszy czas do wystąpienia raka inwazyjnego
raka	raka

HPV – wirus brodawczaka ludzkiego; LSIL – śródnabłonkowa zmiana płaskonabłonkowa niskiego stopnia; HSIL – śródnabłonkowa zmiana płaskonabłonkowa wysokiego stopnia; VIN – śródnabłonkowa neoplazja sromu; dVIN – zróżnicowana śródnabłonkowa neoplazja sromu; DEVIL – zróżnicowana egzofityczna śródnabłonkowa zmiana sromu.

* Na podstawie klasyfikacji nowotworów narządów płciowych kobiet opracowanej przez WHO w 2020 r.[10]

co może mieć wpływ na rokowanie i leczenie. W przypadku gdy wyniki biopsji nie są jednoznaczne, zachęcamy lekarza klinicznego do skontaktowania się z patologiem. Aby ustalić diagnozę, może być konieczne przeprowadzenie dalszej analizy próbki tkankowej lub pobranie dodatkowego materiału.

LECZENIE

Zmiany związane z wirusem brodawczaka ludzkiego

Zmiany śródnabłonkowe płaskonabłonkowe niskiego stopnia (kłykciny) Leczenie

Zmiany śródnabłonkowe niskiego stopnia (kłykciny) nie są zmianami przedrakowymi i dlatego nie wymagają leczenia, chyba że dają objawy. U wielu pacjentów zmiany te ustępują samoistnie bez interwencji.

Leczenie miejscowe

Gdy wskazane jest leczenie, można rozważyć stosowanie leków miejscowych, zarówno tych nakładanych samodzielnie przez pacjenta (imiquimod), jak i tych stosowanych w gabinecie (kwas trichlorooctowy).

Leczenie chirurgiczne

Można zaproponować zabiegi takie jak krioterapia w gabinecie, chirurgiczna ablacja laserowa lub wycięcie.[6] W przypadku zmian LSIL, które nie reagują na leczenie, należy rozważyć wykonanie biopsji lub ocenę pod kątem współistniejącej immunosupresji.

Leczenie zmian śródnabłonkowych płaskonabłonkowych wysokiego stopnia

W przypadku HSIL celem terapeutycznym jest wyeliminowanie nowotworu, zachowanie funkcji i wyglądu sromu oraz zmniejszenie ryzyka zachorowania na raka.[4] Kategorie opcji terapeutycznych są podobne do tych stosowanych w przypadku LSIL i obejmują leczenie miejscowe oraz chirurgiczne.

Leczenie chirurgiczne

Przy wyborze sposobu interwencji chirurgicznej należy wziąć pod uwagę kilka czynników. Wycięcie chirurgiczne jest preferowane, jeśli istnieje obawa o inwazję. Ogólnie przyjmuje się, że marginesy powinny wynosić co najmniej 0,5 mm, przy zachowaniu anatomii sromu. W przypadku uzyskania marginesów ujemnych ryzyko nawrotu jest mniejsze niż w przypadku marginesów dodatnich. Terapia ablacyjna za pomocą lasera dwutlenku węgla ($_{CO_2}$) jest preferowaną metodą leczenia choroby wieloogniskowej, szczególnie w obszarach bez owłosienia; jednak laser $_{CO_2}$ jest dopuszczalny również w przypadku pojedynczej zmiany. Zaletami ablacji laserowej są często oszczędność tkanki i mniejsza liczba powikłań. Trwają dyskusje na temat wyższego wskaźnika nawrotów w przypadku stosowania lasera CO_2; jednakże, ponieważ jest on często stosowany w przypadku choroby wieloogniskowej, która ogólnie charakteryzuje się wyższym wskaźnikiem nawrotów, dane nie są jednoznaczne.[4]

Leczenie miejscowe

Miejscowo stosowany krem z imikwimodem 5% oraz przygotowany na zamówienie krem lub maść z cydofowirem 1% wykazały podobne wskaźniki całkowitej odpowiedzi wynoszące około 45% po 6 miesiącach, przy czym większość zdarzeń niepożądanych miała charakter miejscowy i była możliwa do opanowania. Warto zauważyć, że cidofowir może wiązać się z mniejszą liczbą ogólnoustrojowych działań niepożądanych, takich jak zmęczenie i ból głowy, w porównaniu z imikwimodem, chociaż oba leki charakteryzują się podobnymi wskaźnikami przerwania leczenia i ogólnym profilem tolerancji.[47,48]

Miejscowy krem z imikwimodem 5%, choć nie został zatwierdzony przez Amerykańską Agencję ds. Żywności i Leków (FDA) w tym wskazaniu, wykazał skuteczność w randomizowanych badaniach kontrolowanych. Opublikowane schematy leczenia przewidują stosowanie trzy razy w tygodniu przez 12–24 tygodni (zazwyczaj około 16 tygodni), z kontrolną oceną kolposkopową. Zmiany resztkowe po leczeniu farmakologicznym wymagają leczenia chirurgicznego. Imiquimod może być mniej skuteczny u pacjentek z obniżoną odpornością, a miejscowe działania niepożądane, takie jak rumień i ból, mogą ograniczać jego stosowanie. Imiquimod można również rozważyć w przypadku zmian na łechtaczce lub w jej pobliżu, a także w okolicy odbytu.[4]

W jednym randomizowanym badaniu fazy III dotyczącym równoważności wzięło udział 98 pacjentek z zmianami HSIL w okolicy sromu. U większości pacjentek występowała postać ogniskowa choroby. Pacjentki ukończyły leczenie 5-procentowym kremem imikwimodu stosowanym trzy razy w tygodniu przez okres do 24 tygodni. Badanie to wykazało, że leczenie imikwimodem było równoważne z leczeniem polegającym na wycięciu lub ablacji.

© 2025 American College of Obstetricians & Gynecologists.
Opublikowano przez Wolters Kluwer Health, Inc.
Niedozwolone jest nieautoryzowane powielanie niniejszego artykułu.

Odpowiedź kliniczną odnotowano w 80% przypadków po zastosowaniu imikwimodu i w 79% przypadków po zabiegu chirurgicznym. Działania niepożądane w grupie stosującej imikwimod obejmowały ból i świąd. Natomiast działania niepożądane w grupie poddanej wycięciu obejmowały silny ból. Ogólny odsetek działań niepożądanych był również nie gorszy.[49]

Zmiany niezależne od wirusa brodawczaka ludzkiego

Wycięcie chirurgiczne jest również preferowaną metodą leczenia zróżnicowanego VIN i wariantów morfologicznych ze względu na wyższe ryzyko stwierdzenia inwazji.[4,32] Chociaż aktualne wytyczne National Comprehensive Cancer Network popierają mikroskopową chirurgię Mohsa w przypadku raka podstawnokomórkowego, dermatofibrosarcoma protuberans oraz niektórych przypadków raka płaskonabłonkowego prącia, nie zalecają one mikroskopowej chirurgii Mohsa w przypadku raka płaskonabłonkowego sromu. Jednak Shwe i wsp.[50] sugerują, że chirurgia mikroskopowa metodą Mohsa jest skuteczna w przypadku wybranych przypadków raka płaskonabłonkowego sromu we wczesnym stadium w połączeniu z leczeniem interdyscyplinarnym.[51]

ROKOWANIE, NAWRÓT I OBSERWACJA

Ogólne rokowanie różni się znacznie w zależności od indywidualnych czynników ryzyka, w tym między innymi stanu odpornościowego i choroby wieloośrodkowej, ale ogólnie rzecz biorąc, w przypadku leczonego HSIL odsetek progresji do raka płaskonabłonkowego sromu wynosi 2–5%. Grupy pacjentek o wyższym ryzyku progresji obejmują osoby z chorobą wieloogniskową, osoby z dużym obciążeniem chorobowym w momencie pierwszego zgłoszenia klinicznego oraz osoby z historią raka płaskonabłonkowego sromu lub VIN.

Pacjentki z zmianami niezależnymi od HPV są narażone na wysokie ryzyko progresji do raka płaskonabłonkowego sromu, sięgające nawet 50%, oraz mają gorsze rokowania niż pacjentki z HSIL. Ponadto czas od wstępnej diagnozy zmiany niezależnej od HPV do wystąpienia raka płaskonabłonkowego sromu jest krótszy niż w przypadku HSIL. Ogólnie rzecz biorąc, u 3–5% pacjentek z liszajem twardzinowym sromu rozwija się rak płaskonabłonkowy sromu; ryzyko to wydaje się być zmniejszane dzięki schematom podtrzymującym z zastosowaniem miejscowych kortykosteroidów.[25,29,52]

W przypadku wszystkich pacjentek, u których zdiagnozowano VIN, zaleca się dożywotnią obserwację obejmującą badania.[4] Obserwacja powinna być zindywidualizowana i skoncentrowana na potrzebach pacjentki. Po wstępnym leczeniu VIN, po całkowitym wyleczeniu choroby, uzasadnione jest przeprowadzanie badań kontrolnych co 6 miesięcy przez co najmniej 2 lata, a następnie raz w roku, o ile nie stwierdzono nawrotu.[4] Jednak wiele pacjentek odnosi korzyści z częstszych wizyt co 3–4 miesiące we wczesnej fazie przebiegu choroby

lub przedłużone obserwacje dwa razy w roku, biorąc pod uwagę ryzyko nawrotu. Wallbillich i wsp.[53] stwierdzili, że mediana czasu do nawrotu w przypadku HSIL wynosiła około 18 miesięcy; jednak u jednej czwartej pacjentek wystąpił późny nawrót, przy czym rozrzut czasowy wynosił od 44 do 196 miesięcy. Ponadto dane na ten temat są skąpe, ale uzasadnione jest przypuszczenie, że osoby z dwoma ścieżkami prowadzącymi do raka płaskonabłonkowego sromu mają również wyższe ryzyko progresji do raka płaskonabłonkowego sromu i powinny być objęte nadzorem dostosowanym do tego ryzyka.[2]

Podczas wizyt kontrolnych należy przeprowadzić wywiad z pacjentkami z HSIL w celu ustalenia, czy pojawiły się nowe objawy ze strony sromu. W razie potrzeby należy przeprowadzić poradnictwo dotyczące modyfikowalnych czynników ryzyka, takich jak palenie tytoniu.

Należy rozważyć ocenę choroby wieloogniskowej. Amerykańskie Kolegium Położników i Ginekologów (ACOG), ASCCP, Towarzystwo Ginekologii Onkologicznej oraz Amerykańska Grupa Robocza ds. Usług Prewencyjnych (USPSTF) są zgodne co do zaleceń dotyczących badań przesiewowych w kierunku raka szyjki macicy. Pacjentki z historią raka płaskonabłonkowego sromu lub HSIL powinny być prowadzone poza standardowymi algorytmami badań przesiewowych w kierunku raka szyjki macicy, ze względu na wysokie ryzyko zmian związanych z HPV.[54] Zgodnie z zaleceniami ASCCP i Międzynarodowego Towarzystwa Nowotworów Odbytniczych (International Anal Neoplasia Society), o ile to możliwe, należy zaproponować badania przesiewowe w kierunku raka odbytu w ciągu 1 roku od rozpoznania HSIL sromu.[55] Ponadto u pacjentek w wieku 45 lat lub starszych z historią HSIL lub raka szyjki macicy lub pochwy, rozległych kłykcin okołoodbytniczych utrzymujących się przez ponad rok, zakażenia HPV16 szyjki macicy lub chorób autoimmunologicznych można rozważyć cytologiczne badania przesiewowe odbytu w ramach wspólnego podejmowania decyzji, pod warunkiem dostępności odpowiednich możliwości wykonania diagnostycznej anoskopii o wysokiej rozdzielczości.[55]

U pacjentek z historią zmian niezależnych od HPV uzasadniona jest podobna częstotliwość wizyt. Z pacjentkami można przeprowadzić wywiad dotyczący radzenia sobie z objawami lichenu twardzinowego sromu, stosowania miejscowych kortykosteroidów oraz obaw związanych z pojawieniem się nowych zmian. Należy wykonać kolposkopię bez kwasu octowego (z kwasem octowym w przypadku współistnienia HSIL w wywiadzie) w celu wykrycia wczesnych zmian budzących podejrzenie. Postępowanie w przypadku lichenu twardzinowego sromu powinno obejmować schemat podtrzymujący z zastosowaniem miejscowych kortykosteroidów.[56,57]

Zalecamy omówienie z pacjentką składu zespołu opieki, aby zapewnić, że w trakcie obserwacji prowadzona jest rutynowa opieka zdrowotna oraz inne zabiegi ginekologiczne. Ponadto schorzenia te często mają wpływ na zdrowie seksualne. Ważne jest, aby omówić z pacjentkami poddawanymi diagnostyce, leczeniu i obserwacji ich cele oraz wyzwania związane ze zdrowiem seksualnym. W miarę możliwości skierowanie do poradni zdrowia seksualnego może okazać się nieocenione.[58,59]

© 2025 American College of Obstetricians & Gynecologists.
Opublikowane przez Wolters Kluwer Health, Inc.
Niedozwolone jest nieautoryzowane powielanie niniejszego artykułu.

PROFILAKTYKA

Zmiany związane z wirusem brodawczaka ludzkiego

Istnieje silny związek między paleniem tytoniu a zmianami LSIL i HSIL związanymi z HPV. Rzucenie palenia ma kluczowe znaczenie dla wyleczenia chorób związanych z HPV. Szczepienie przeciwko wirusowi brodawczaka ludzkiego ma kluczowe znaczenie w zapobieganiu progresji HPV. Obecna szczepionka chroni przed genotypami wirusa HPV 6, 11, 16, 18, 31, 33, 45, 52 i 58. Szczepienie uzupełniające u pacjentek z zmianami HSIL szyjki macicy może zapobiegać nawrotom choroby.[4,60] Ponadto Seebauer i wsp.[17] przedstawiają argumenty przemawiające za wdrożeniem szerszych strategii szczepień. W globalnym badaniu retrospektywnym opartym na elektronicznej dokumentacji medycznej stwierdzono, że osoby zaszczepione przeciwko HPV (w wieku 8 lat lub starsze) wykazywały znacznie niższą śmiertelność z wszystkich przyczyn – o około 50% niższą – w okresach 8- i 20-letnich w porównaniu z osobami niezaszczepionymi. Badanie sugeruje, że szczepienie przeciwko HPV może zapewniać szerszą ochronę wykraczającą poza raka szyjki macicy, potencjalnie zmniejszając ryzyko nowotworów głowy i szyi, układu pokarmowego, okolicy odbytu i narządów płciowych, układu nerwowego, a zwłaszcza układu krwiotwórczego. Jednak dane długoterminowe są nadal ograniczone.

Suplementacja aktywnym związkiem skorelowanym z heksozą, czyli ekstraktem z grzybów, stanowi obiecującą dodatkową opcję dla pacjentów. Dotychczasowe doniesienia skupiały się na HPV szyjki macicy. Przyjmowanie aktywnego związku skorelowanego z heksozą (3 g dziennie) skutecznie wspomagało układ odpornościowy w zwalczaniu przetrwałych zakażeń HPV i było dobrze tolerowane, bez znaczących skutków ubocznych. Aby uzyskać trwałe rezultaty, konieczna może być kontynuacja suplementacji po uzyskaniu pierwszego negatywnego wyniku badania na obecność HPV.[61]

Zmiany niezależne od wirusa brodawczaka ludzkiego

Kluczem do profilaktyki jest skuteczne leczenie podstawowej choroby, jaką jest lichen sclerosus sromu. Zaleca się leczenie podtrzymujące miejscowymi kortykosteroidami. Najnowsze dane przemawiają za długotrwałym stosowaniem miejscowych kortykosteroidów u pacjentek po leczeniu raka płaskonabłonkowego sromu niezależnego od wirusa HPV w celu zmniejszenia ryzyka nawrotu.[56,57]

WNIOSKI

Zmiany śródnabłonkowe płaskonabłonkowe wysokiego stopnia złośliwości oraz zróżnicowana VIN stanowią kluczowe stany przednowotworowe sromu, których konsekwencje różnią się znacznie w zależności od podtypu. Terminowe rozpoznanie, właściwa klasyfikacja oraz indywidualnie dostosowane podejście terapeutyczne mają zasadnicze znaczenie dla zmniejszenia ryzyka rozwoju choroby inwazyjnej oraz zachowania jakości życia. Strategie profilaktyczne, w szczególności szczepienia przeciwko HPV oraz leczenie lichenu sklerotycznego sromu, odgrywają kluczową rolę w zmniejszaniu obciążenie związane z VIN. Sugerowane kierunki przyszłych badań obejmują lepsze zrozumienie leżących u podstaw reakcji immunologicznych gospodarza w obu ścieżkach. Korzystne może być połączenie genomiki i profilowania molekularnego w celu ukierunkowania leczenia. Gorącym tematem jest postępowanie chirurgiczne i zachowanie tkanki sromu. Trwające badania skupiają się na konsekwencjach dodatnich marginesów chirurgicznych w zróżnicowanym VIN.[53] Konieczne są dalsze badania w celu udoskonalenia narzędzi diagnostycznych oraz opracowania bardziej ukierunkowanych, mniej inwazyjnych terapii, aby osiągnąć lepsze wyniki leczenia dla naszych pacjentek.

BIBLIOGRAFIA

1. Mammas IN, Sourvinos G, Spandidos DA. Historia wirusa brodawczaka ludzkiego u dzieci (przegląd). Oncol Lett 2014;8:502–6. doi: 10.3892/ol.2014.2226
2. Eva L, Sadler L, Thompson JM, Sahota S, Fong KL, Jones RW i in. Rak płaskonabłonkowy sromu niezależny od HPV i związany z HPV: dwa różne nowotwory. Int J Gynecol Cancer 2022;32:1108–14. doi: 10.1136/ijgc-2022-003616
3. Mousavi SE, Ghasemi H, Najafi M, Yekta Z, Nejadghaderi SA. Tendencje w zachorowalności na raka sromu w Stanach Zjednoczonych: 20-letnie badanie populacyjne. Cancer Rep (Hoboken) 2024;7:e2120. doi: 10.1002/cnr2.2120
4. Postępowanie w przypadku śródnabłonkowej neoplazji sromu. Opinia Komitetu nr 675 [opublikowana errata w Obstet Gynecol 2017;129:209]. Amerykańskie Kolegium Położników i Ginekologów. Obstet Gynecol 2016;128:e178–82. doi: 10.1097/AOG.0000000000001713
5. Malik S. Nomenklatura zmian śródnabłonkowych sromu. J Colposcopy Lower Genital Tract Pathol 2024;2:43–4. doi: 10.4103/jclgtp.Jclgtp_12_24
6. Nowa nomenklatura chorób sromu. Am J Obstet Gynecol 1976;124:325–6.
7. Wilkinson E, Kneale B, Lynch P. Raport Komitetu Terminologicznego ISSVD. J Reprod Med Obstetrician Gynecologist 1986;31:973–4.
8. Darragh TM, Colgan TJ, Cox JT, Heller DS, Henry MR, Luff RD i in. Projekt standaryzacji terminologii dotyczącej płaskonabłonkowych zmian w dolnym odcinku układu odbytowo-płciowego związanych z HPV: kontekst i zalecenia konsensusowe Kolegium Amerykańskich Patologów oraz Amerykańskiego Towarzystwa Kolposkopii i Patologii Szyjki Macicy. Arch Pathol Lab Med 2012;136:1266–97. doi: 10.5858/arpa.LGT200570
9. Bornstein J, Bogliatto F, Haefner HK, Stockdale CK, Preti M, Bohl TG i in. Terminologia Międzynarodowego Towarzystwa Badań nad Chorobami Sromu i Pochwy (ISSVD) z 2015 r. dotycząca śródnabłonkowych zmian płaskonabłonkowych sromu. J Low Genit Tract Dis 2016;20: 11–4. doi: 10.1097/LGT.0000000000000169
10. Höhn AK, Brambs CE, Hiller GGR, May D, Schmoekel E, Horn LC. Klasyfikacja nowotworów narządów płciowych kobiet według WHO z 2020 r. Geburtshilfe Frauenheilkd 2021;81:1145–53. doi: 10.1055/a-1545-4279
11. Bertoli HK, Thomsen LT, Iftner T, Dehlandorff C, Kjær SK. Ryzyko wystąpienia wysokostopniowej neoplazji śródnabłonkowej oraz raka sromu, pochwy i odbytu w zależności od statusu wirusa brodawczaka ludzkiego (HPV) szyjki macicy: prospektywne badanie kohortowe oparte na populacji. Gynecol Oncol 2020; 157:456–62. doi: 10.1016/j.ygyno.2020.01.030
12. Yim EK, Park JS. Rola onkoprotein HPV E6 i E7 w karcynogenezie szyjki macicy związanej z HPV. Cancer Res Treat 2005;37:319–24. doi: 10.4143/crt.2005.37.6.319

© 2025 American College of Obstetricians & Gynecologists.
Opublikowano przez Wolters Kluwer Health, Inc.
Niedozwolone jest nieautoryzowane powielanie niniejszego artykułu.

13. Preti M, Scurry J, Marchitelli CE, Micheletti L. Neoplazja śródnabłonkowa sromu. Best Pract Res Clin Obstet Gynaecol 2014; 28:1051–62. doi: 10.1016/j.bpobgyn.2014.07.010

14. Jones RW, Rowan DM, Stewart AW. Neoplazja śródnabłonkowa sromu: aspekty przebiegu naturalnego i wyników leczenia u 405 kobiet. Obstet Gynecol 2005;106:1319–26. doi: 10.1097/01.AOG.0000187301.76283.7f

15. Zhang J, Liu G, Cui X, Yu H, Wang D. Genotypy wirusa brodawczaka ludzkiego i czynniki ryzyka związane z wieloogniskowymi zmianami śródnabłonkowymi dolnych dróg rodnych: badanie retrospektywne. BMC Infect Dis 2021;21:554. doi: 10.1186/s12879-021-06234-0

16. Hui Y, Manna P, Ou JJ, Kerley S, Zhang C, Sung CJ i in. Zakażenie wirusem brodawczaka ludzkiego wysokiego ryzyka obejmujące wiele obszarów anatomicznych dolnych dróg rodnych u kobiet: badanie oparte na wielokrotnej reakcji łańcuchowej polimerazy w czasie rzeczywistym. Hum Pathol 2015;46:1376–81. doi: 10.1016/j.humpath.2015.05.022

17. Seebauer C, Faluogy M, Sieg P, Olbrich H, Ludwig R. Szczepienie przeciwko HPV a ryzyko nowotworów złośliwych poza rakiem szyjki macicy: retrospektywne globalne badanie kohortowe. Pharmacol Res 2025;218: 107851. doi: 10.1016/j.phrs.2025.107851

18. Hanft W, Stankiewicz Karita H, Khorsandi N, Vohra P, Plotzker R. Wirus brodawczaka ludzkiego przenoszony drogą płciową i związane z nim powikłania. Clin Microbiol Rev 2025;38:e0008523. doi: 10.1128/cmr.00085-23

19. Albuquerque A, Godfrey MAL, Cappello C, Pesola F, Bowring J, Cuming T i in. Wielostrefowa neoplazja okolicy odbytu i narządów płciowych u kobiet: analiza kohortowa. BMC Cancer 2021;21:232. doi: 10.1186/s12885-021-07949-8

20. Clifford GM, Georges D, Shiels MS, Engels EA, Albuquerque A, Poynten IM i in. Metaanaliza zachorowalności na raka odbytu według grup ryzyka: w kierunku ujednoliconej skali ryzyka raka odbytu. Int J Cancer 2021;148:38–47. doi: 10.1002/ijc.33185

21. Gupta S, Ahuja S, Kalwaniya DS, Shamsunder S, Solanki S. Zmiany przednowotworowe sromu: artykuł przeglądowy. Obstet Gynecol Sci 2024;67:169–85. doi: 10.5468/ogs.23274

22. Lebreton M, Carton I, Brousse S, Lavoué V, Body G, Levêque J i in. Neoplazja śródnabłonkowa sromu: klasyfikacja, epidemiologia, diagnostyka i postępowanie. J Gynecol Obstet Hum Reprod 2020;49:101801. doi: 10.1016/j.jogoh.2020.101801

23. De Luca DA, Papara C, Vorobyev A, Staiger H, Bieber K, Thaçi D i in. Liszaj twardzinowy: aktualizacja z 2023 r. Front Med (Lausanne) 2023;10:1106318. doi: 10.3389/fmed.2023.1106318

24. Lin A, Day T, Ius Y, Scurry J. Wysokozłośliwa śródnabłonkowa zmiana płaskonabłonkowa okolicy odbytu i narządów płciowych współwystępująca z liszajem twardzinowym sromu i liszajem płaskim. J Low Genit Tract Dis 2020;24:311–6. doi: 10.1097/LGT.0000000000000540

25. Heller DS, Day T, Allbritton JI, Scurry J, Radici G, Welch K i in. Kryteria diagnostyczne zróżnicowanej śródnabłonkowej neoplazji sromu i nieprawidłowego dojrzewania sromu. J Low Genit Tract Dis 2021;25:57–70. doi: 10.1097/LGT.0000000000000572

26. Day T, Moore S, Bohl TG, Scurry J. Współwystępujący liszaj płaski sromu i liszaj twardzinowy sromu. J Low Genit Tract Dis 2017;21: 204–8. doi: 10.1097/LGT.0000000000000307

27. Regauer S. Resztkowy liszaj twardzinowy okolicy odbytu i narządów płciowych po operacji nowotworowej wiąże się z wysokim ryzykiem nawrotu: badanie kliniczno-patologiczne 75 kobiet. Gynecol Oncol 2011;123:289–94. doi: 10.1016/j.ygyno.2011.07.010

28. Al-Ghamdi A, Freedman D, Miller D, Poh C, Rosin M, Zhang L i in. Rak płaskonabłonkowy sromu u młodych kobiet: badanie kliniczno-patologiczne 21 przypadków. Gynecol Oncol 2002; 84:94–101. doi: 10.1006/gyno.2001.6466

29. Eva LJ, Sadler L, Fong KL, Sahota S, Jones RW, Bigby SM. Trendy w nowotworach sromu zależnych od HPV i niezależnych od HPV: zmieniający się obraz raka płaskonabłonkowego sromu. Gynecol Oncol 2020;157:450–5. doi: 10.1016/j.ygyno.2020.01.029

30. Medeiros F, Nascimento AF, Crum CP. Wczesna neoplazja płaskonabłonkowa sromu: postępy w klasyfikacji, diagnostyce i diagnostyce różnicowej. Adv Anat Pathol 2005;12:20–6. doi: 10.1097/01.pqp.0000151268.72556.f3

31. McAlpine JN, Kim SY, Akbari A, Eshragh S, Reuschenbach M, von Knebel Doeberitz M i in. Niezależna od HPV zróżnicowana śródnabłonkowa neoplazja sromu (dVIN) wiąże się z agresywnym przebiegiem klinicznym. Int J Gynecol Pathol 2017;36: 507–16. doi: 10.1097/PGP.0000000000000375

32. Day T, Marzol A, Pagano R, Jaaback K, Scurry J. Diagnoza kliniczno-patologiczna zróżnicowanej śródnabłonkowej neoplazji sromu i nieprawidłowego dojrzewania sromu. J Low Genit Tract Dis 2020;24:392–8. doi: 10.1097/LGT.0000000000000569

33. Jin C, Liang S. Zróżnicowana śródnabłonkowa neoplazja sromu: krótki przegląd cech kliniczno-patologicznych. Arch Pathol Lab Med 2019;143:768–71. doi: 10.5858/arpa.2018-0019-RS

34. Janke MJ, DeBlanc J, Kobernik EK, Skala SL, Hiles GL, Kelly R i in. Współwystępujący liszaj twardzinowy sromu i zmiany śródnabłonkowe płaskonabłonkowe wysokiego stopnia złośliwości: dylemat terapeutyczny. J Low Genit Tract Dis 2022;26:319–22. doi: 10.1097/LGT.0000000000000690

35. Faber MT, Sand FL, Albieri V, Norrild B, Kjaer SK, Verdoedt F. Częstość występowania i rozkład typów wirusa brodawczaka ludzkiego w raku płaskonabłonkowym i śródnabłonkowej neoplazji sromu. Int J Cancer 2017;141:1161–9. doi: 10.1002/ijc.30821

36. Dockery LE, Soper JT. Neoplazja śródnabłonkowa sromu: przegląd choroby i aktualnego postępowania. Obstet Gynecol Surv 2021;76:55–62. doi: 10.1097/OGX.0000000000000857

37. Kesić V, Vieira-Baptista P, Stockdale CK. Wczesna diagnostyka śródnabłonkowej neoplazji sromu. Cancers (Basel) 2022;14:1822. doi: 10.3390/cancers14071822

38. Reyes MC, Cooper K. Aktualne informacje na temat śródnabłonkowej neoplazji sromu: terminologia i praktyczne podejście do diagnostyki. J Clin Pathol 2014;67:290–4. doi: 10.1136/jclinpath-2013-202117

39. Lai KW, Mercurio MG. Medyczne i chirurgiczne podejścia do śródnabłonkowej neoplazji sromu. Dermatol Ther 2010;23:477–84. doi: 10.1111/j.1529-8019.2010.01351.x

40. Pierce JG Jr., Bright S. Skuteczność badania kolposkopowego, zabiegu elektrochirurgicznego pętlowego oraz krioterapii szyjki macicy. Obstet Gynecol Clin North Am 2013;40:731–57. doi: 10.1016/j.ogc.2013.08.008

41. Marina OC, Sanders CK, Mourant JR. Wpływ kwasu octowego na rozpraszanie światła przez komórki. J Biomed Opt 2012;17:085002-1. doi: 10.1117/1.JBO.17.8.085002

42. Diagnoza i postępowanie w przypadku chorób skóry sromu. Biuletyn praktyczny ACOG nr 224. Amerykańskie Kolegium Położników i Ginekologów. Obstet Gynecol 2020;136:e1–14. doi: 10.1097/AOG.0000000000003944

43. Dasgupta S, Ewing-Graham PC, Swagemakers SMA, van der Spek PJ, van Doorn HC, Noordhoek Hegt V i in. Zmiany przedrakowe raka płaskonabłonkowego sromu – histologia i biomarkery: przegląd systematyczny. Crit Rev Oncol Hematol 2020; 147:102866. doi: 10.1016/j.critrevonc.2020.102866

44. Thuijs NB, van Beurden M, Duin S, Heideman DAM, Berkhof J, Steenbergen RDM i in. Wysokostopniowa neoplazja śródnabłonkowa sromu: kompleksowa charakterystyka i długoterminowe obserwacje sromu

© 2025 American College of Obstetricians & Gynecologists.
Opublikowano przez Wolters Kluwer Health, Inc.
Nieautoryzowane powielanie niniejszego artykułu jest zabronione.

ryzyko raka. Histopatologia. 2024;84:301–14. doi: 10.1111/his.15050

45. Hoang LN, Park KJ, Soslow RA, Murali R. Płaskonabłonkowe zmiany przedrakowe sromu: aktualna klasyfikacja i wyzwania diagnostyczne. Pathology 2016;48:291–302. doi: 10.1016/j.pathol.2016.02.015

46. Schechter SA, Chan MP, Muthusamy S, Skala SL, Wang GY. Zgodność międzyobserwatorowa w różnych specjalizacjach w diagnostyce zróżnicowanej śródnabłonkowej neoplazji sromu oraz wartości predykcyjne 20 cech histologicznych. Arch Pathol Lab Med 2023; 147:1431–7. doi: 10.5858/arpa.2022-0088-OA

47. Tristram A, Hurt CN, Madden T, Powell N, Man S, Hibbitts S i in. Skuteczność, bezpieczeństwo i wykonalność stosowania cydofowiru i imikwimodu w leczeniu śródnabłonkowej neoplazji sromu (RT^3VIN): wieloośrodkowe, otwarte, randomizowane badanie fazy II. Lancet Oncol 2014;15:1361–8. doi: 10.1016/S1470-2045(14)70456-5

48. Lawrie TA, Nordin A, Chakrabarti M. Leczenie farmakologiczne i chirurgiczne typowej śródnabłonkowej neoplazji sromu. JAMA Oncol 2016;2:1647–8. doi: 10.1001/jamaoncol.2016.2430

49. Trutnovsky G, Reich O, Joura EA, Holter M, Ciresa-König A, Widschwendter A i in. Miejscowe stosowanie imikwimodu w porównaniu z zabiegiem chirurgicznym w leczeniu śródnabłonkowej neoplazji sromu: wieloośrodkowe, randomizowane badanie fazy III oceniające równoważność. Lancet 2022;399:1790–8. doi.: 10.1016/S0140-6736(22)00469-X

50. Shwe S, Elsensohn AN, Ortiz C, Kraus CN. Chirurgia mikrograficzna metodą Mohsa w nowotworach złośliwych sromu: przegląd systematyczny. J Am Acad Dermatol 2022;87:159–62. doi: 10.1016/j.jaad.2021.06.875

51. Nugent ST, Raj LK, Latif NA, Cory L, Tanyi JL, Kovach SJ III i in. Retrospektywna seria przypadków dotycząca chirurgii mikrograficznej metodą Mohsa i interdyscyplinarnego postępowania w przypadku nowotworów skóry narządów płciowych u kobiet: wskaźniki nawrotów miejscowych i wyniki zgłaszane przez pacjentki. J Am Acad Dermatol 2023;89:301–8. doi: 10.1016/j.jaad.2023.02.050

52. Lee A, Bradford J, Fischer G. Długoterminowe leczenie lichenu sklerotycznego sromu u dorosłych kobiet: prospektywne badanie kohortowe z udziałem 507 kobiet. JAMA Dermatol 2015;151:1061–7. doi: 10.1001/jama-dermatol.2015.0643

53. Wallbillich JJ, Rhodes HE, Milbourne AM, Munsell MF, Frumovitz M, Brown J i in. Neoplazja śródnabłonkowa sromu (VIN 2/3): porównanie wyników klinicznych i ocena czynników ryzyka nawrót choroby. Gynecol Oncol 2012;127:312–5. doi: 10.1016/j.ygyno.2012.07.118

54. Amerykańska Grupa Robocza ds. Usług Prewencyjnych (US Preventive Services Task Force); Curry SJ, Krist AH, Owens DK, Barry MJ, Caughey AB, Davidson KW i in. Badania przesiewowe w kierunku raka szyjki macicy: oświadczenie z zaleceniami Amerykańskiej Grupy Roboczej ds. Usług Prewencyjnych. JAMA 2018;320:674–86. doi: 10.1001/jama.2018.10897

55. Stier EA, Clarke MA, Deshmukh AA, Wentzensen N, Liu Y, Poynten IM i in. Wytyczne konsensusowe Międzynarodowego Towarzystwa Nowotworów Odbytniczych (International Anal Neoplasia Society) dotyczące badań przesiewowych w kierunku raka odbytu. Int J Cancer 2024; 154:1694–702. doi: 10.1002/ijc.34850

56. Chin S, Scurry J, Bradford J, Lee G, Fischer G. Związek stosowania miejscowych kortykosteroidów ze zmniejszoną częstością nawrotów raka płaskonabłonkowego sromu u pacjentek z liszajem twardzinowym sromu. JAMA Dermatol 2020;156:813–4. doi: 10.1001/jamadermatol.2020.1074

57. Wijaya M, Lee G, Fischer G, Lee A. Jakość życia pacjentek z liszajem twardzinowym sromu leczonych długotrwale miejscowymi kortykosteroidami. J Low Genit Tract Dis 2021;25:158–65. doi: 10.1097/LGT.0000000000000599

58. Huffman LB, Hartenbach EM, Carter J, Rash JK, Kushner DM. Utrzymanie zdrowia seksualnego w okresie przeżycia po nowotworach ginekologicznych: kompleksowy przegląd i przewodnik kliniczny. Gynecol Oncol 2016;140:359–68. doi: 10.1016/j.ygyno.2015.11.010

59. Olesen ML, Seibaek L, Sekse RJT. Zaburzenia zdrowia seksualnego u kobiet leczonych z powodu raka sromu: przegląd zintegrowany. J Clin Nurs 2023;32:6212–28. doi: 10.1111/jocn.16753

60. Bryan S, Barbara C, Thomas J, Olaitan A. Szczepionka przeciwko HPV w leczeniu typowej śródnabłonkowej neoplazji sromu i pochwy: przegląd systematyczny. BMC Womens Health 2019;19:3. doi: 10.1186/s12905-018-0707-9

61. Smith JA, Gaikwad AA, Mathew L, Rech B, Faro JP, Lucci JA III i in. Suplementacja preparatem AHCC® w celu wsparcia funkcji odpornościowej w zwalczaniu przetrwałych zakażeń wirusem brodawczaka ludzkiego. Front Oncol 2022;12:881902. doi: 10.3389/fonc.2022.881902

HISTORIA RECENZJI

Otrzymano 20 sierpnia 2025 r. Otrzymano w wersji poprawionej 23 października 2025 r. Przyjęto 30 października 2025 r. Recenzje i korespondencja z autorami są dostępne pod adresem http://links.lww.com/AOG/E458.

© 2025 American College of Obstetricians & Gynecologists.
Opublikowano przez Wolters Kluwer Health, Inc.
Niedozwolone jest nieautoryzowane powielanie niniejszego artykułu.