Nowa nomenklatura SIL (zmian) VIN (neoplazji) sromu

Terminologia ISSVD 2026

Ewa Baszak-Radomańska
Terpa, Lublin



Cele nowej terminologii ISSVD 2026



New ISSVD Terminology Published

2026 ISSVD Terminology for Vulvar Intraepithelial Neoplasia and Squamous Intraepithelial Lesions

3 lata

okres przejściowy na wdrożenie

1. Klasyfikuje choroby według związku z HPV (HPVa) i niezależnych od HPV (HPVi)
2. Ustanawia IHC: p16 i p53 jako niezbędne narzędzia do dokładnej klasyfikacji
3. Dostosowuje terminologię do aktualnego stanu wiedzy oraz ewoluujących wytycznych WHO
4. Usprawnia komunikację między klinicystami, patologami, badaczami i pacjentkami
5. Umożliwia dokładniejszą ocenę ryzyka i planowanie leczenia

źródło: Day T i wsp. Terminologia ISSVD 2026. Am J Obstet Gynecol 2026 (pre-proof)

Częstość raka sromu wzrasta, skryningu zmian przedrakowych nie ma

5–8%

nowotworów ginekologicznych (USA) częstość raka sromu wzrasta

~40%

pacjentek z VIN nie ma objawów, zmiany wykrywa oglądanie sromu, potwierdza biopsja i IHC (p16 i p53 wild/mutant)

0

skutecznych programów skryningu zmian przedrakowych sromu



źródło: Welch KC i wsp. Obstet Gynecol 2026;148:183–93

40-letnia wędrówka do HPAa i HPVi VIN i SIL sromu

VIN – vulvar intraepithelial neoplasia, śródnabłonkowa neoplazja sromu | **SIL** – squamous intraepithelial lesion, płaskonabłonkowa zmiana śródnabłonkowa



1986	2004	2012	2015	2020	2026
ISSVD	**ISSVD**	**LAST**	**ISSVD**	**WHO (5.ed)**	**ISSVD**
VIN 1 VIN 2–3	HPV-zależne vs niezależne; VIN 1 nie jest prekursorem raka sromu	LSIL / HSIL (-IN1, -IN2, -IN3)	LSIL, HSIL, zróżnicowany VIN (dVIN)	HPV-associated / HPV-independent; dVIN, DEVIL, VAAD	VIN (neoplazja): HPVa VIN, HPVi VIN SIL (zmiany): LSIL, kłykciny, VAM IHC: p16 i p53

Wiele równoległych systemów (ISSVD, LAST, WHO) stworzyło niespójne, a czasem sprzeczne nazewnictwo.

źródło: Welch KC i wsp. Obstet Gynecol 2026;148:183–93, tab. 1; Day T i wsp. Terminologia ISSVD 2026. Am J Obstet Gynecol 2026 (pre-proof)

ISSVD 2026: nazwa ma mówić o etiologii i zachowaniu biologicznym

1

Etiologia

Podział na zmiany związane z HPV (HPVa) i niezależne od HPV (HPVi)

2

Neoplazja ≠ zmiana

„Neoplazja” VIN - ustalone ryzyko progresji do raka;
„zmiana” SIL– bez ryzyka

3

p16 i p53

IHC niezbędne do klasyfikacji i oceny ryzyka

4

Klinicysta i patolog

Rozbieżność obrazu klinicznego i wyniku → bezpośrednia rozmowa

źródło: Day T i wsp. Terminologia ISSVD 2026. Am J Obstet Gynecol 2026 (pre-proof)

Nowy podział: HPV/ neoplazja (VIN) i zmiana (SIL)

	NEOPLAZJA – ryzyko raka	ZMIANA – bez ryzyka
Związane z HPV (HPVa)	**HPVa VIN** dopuszczalnie: HSIL sromu (V HSIL)	**LSIL** **kłykciny**
Niezależne od HPV (HPVi)	**HPVi VIN** • p53 typ mutant • p53 typ wild w tym VIN brodawkujący (w standardach PTP s. brodawczakowaty)	**VAM** nieprawidłowe dojrzewanie sromu

VIN nieklasyfikowalny – etiologii nie da się ustalić; postępować jak w HPVi

źródło: Day T i wsp. Terminologia ISSVD 2026. Am J Obstet Gynecol 2026 (pre-proof), tab. 2

Tych nazw nie zaleca się już stosować

~~VIN 1, VIN 2, VIN 3~~	~~dysplazja łagodna / ciężka~~	~~rak in situ sromu~~
~~choroba Bowena~~	~~grudkowatość bowenoidalna~~	~~VIN klasyczny~~
~~VIN typu zwykłego~~	~~VIN zróżnicowany (dVIN)~~	~~VIN typu simplex~~
~~hiperplazja płaskonabłonkowa~~	~~DEVIL~~	~~VAAD~~
~~brodawka płaska~~	~~brodawkowaty liszaj zwykły przewlekły~~	

Dlaczego nie „zróżnicowany” VIN (dVIN)?
Część zmian ma morfologię bazaloidną, nazwa sugeruje dobre rokowanie

źródło: Day T i wsp. Terminologia ISSVD 2026. Am J Obstet Gynecol 2026 (pre-proof), ramka 2

Terminologia zalecana: kluczowe zmiany

Choroby związane z HPV (HPVa)

Terminologia preferowana:

HPVa VIN	neoplazja
V HSIL	dopuszczalna alternatywa
LSIL	zmiana
Kłykciny	zmiana

Choroby niezależne od HPV (HPVi)

Terminologia preferowana:

HPVi VIN	neoplazja: p53 mutant / p53 wild
VIN brodawkujący *(verrucous)*	neoplazja: podtyp p53 wild
VAM	nieprawidłowe dojrzewanie sromu – zmiana

źródło: Day T i wsp. Terminologia ISSVD 2026. Am J Obstet Gynecol 2026 (pre-proof), strona podsumowująca

Słownik przejścia: ISSVD 2026, WHO (6. wyd.) i ISSVD 2015

Kategoria	ISSVD 2026	WHO 2026 (6. wyd., przewidywane)	ISSVD 2015	p16	p53
Neoplazja HPVa	**HPVa VIN, V HSIL**	HPVa VIN, HSIL	V HSIL (uVIN)	blokowo dodatni	wild, zwykle dominacja nadpodstawna
Zmiana HPVa	**kłykciny**	kłykciny	—	zwykle ujemny lub mozaikowy	wild
Zmiana HPVa	**LSIL**	LSIL	V LSIL (kłykcina płaska lub efekt HPV)	dowolny	wild
Neoplazja HPVi	**HPVi VIN**	HPVi VIN	VIN zróżnicowany (dVIN)	ujemny lub mozaikowy	mutant lub wild
Neoplazja HPVi	**VIN brodawkujący**	HPVi VIN p53 wild, wariant brodawkujący	—	ujemny lub mozaikowy	wild
Zmiana HPVi	**VAM**	—	—	ujemny lub mozaikowy	wild

— nie dotyczy. **Dawny dVIN = HPVi VIN; dawny V HSIL (VIN typu zwykłego) = HPVa VIN.**

źródło: Day T i wsp. Terminologia ISSVD 2026. Am J Obstet Gynecol 2026 (pre-proof), tab. 2

p16 rozstrzyga etiologię, p53 dzieli ścieżkę HPVi według ryzyka

p16

- **Blokowo dodatni → HPVa** (integracja onkogennego HPV)
- **Mozaikowy lub ujemny → wyklucza onkogenny HPV**

p53

- **Typ mutant → HPVi** (null, nadekspresja, cytoplazmatyczny)
- **Typ wild** – w obu VIN/SIL, o etiologii decyduje p16
- To czynnik ryzyka

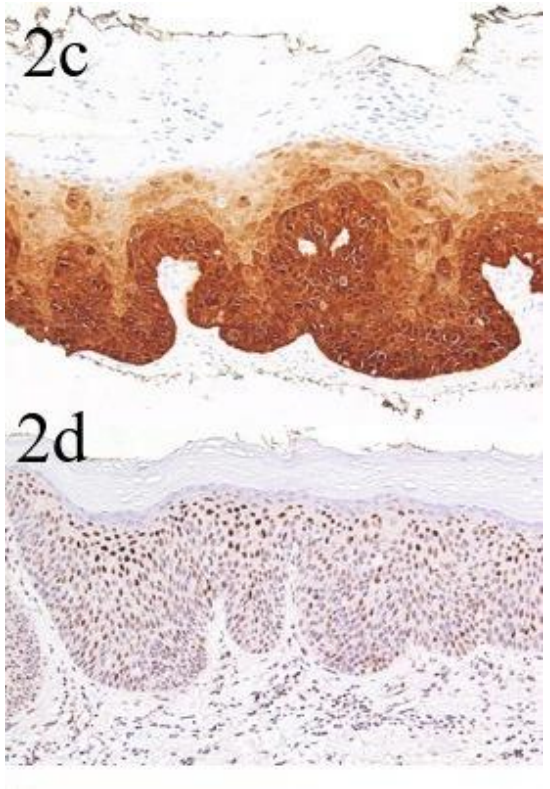

HPVa VIN: p16 blokowo + (2c), p53 nadpodstawny (2d)

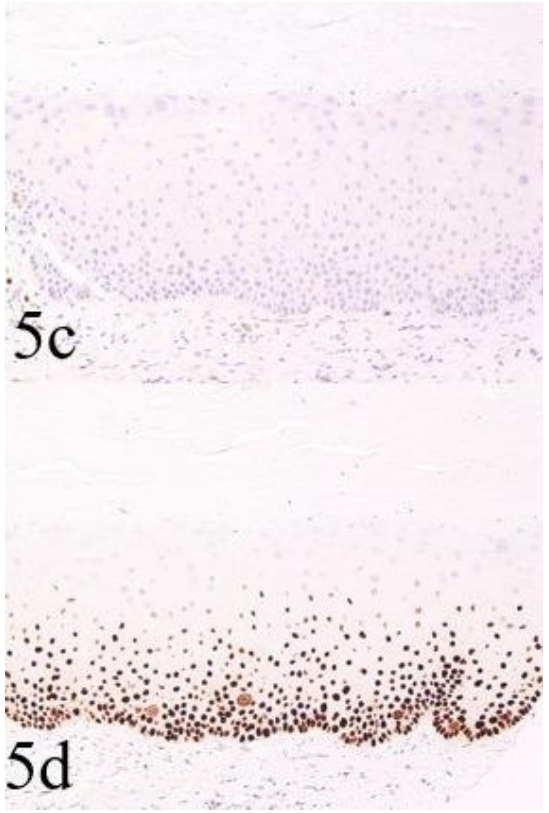

HPVi VIN p53abn: p16 ujemny (5c), nadekspresja p53 (5d)

źródło: Day T i wsp. Terminologia ISSVD 2026. Am J Obstet Gynecol 2026 (pre-proof), tab. 1, ryc. 2 i 5

Algorytm: p16 i p53 wskazówki do rozpoznania i leczenia

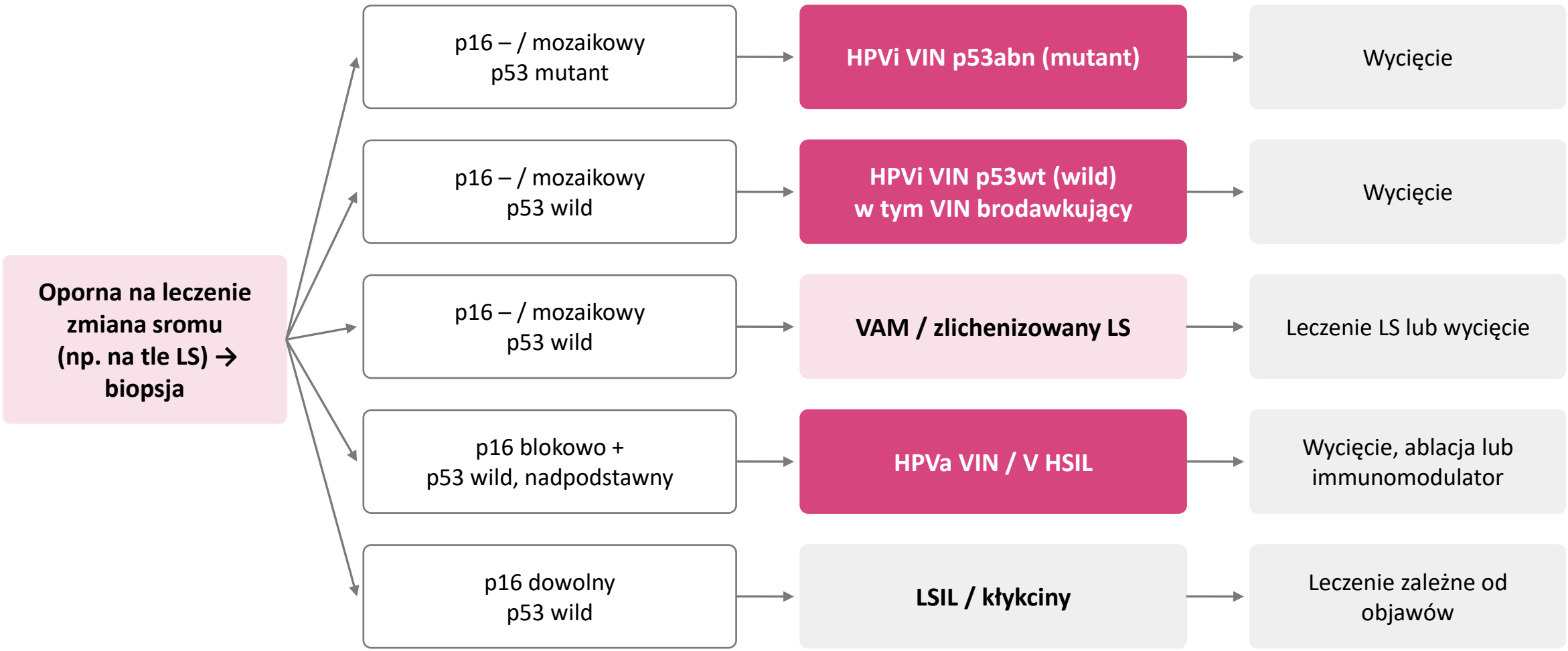

źródło: opracowano na podstawie: Day T i wsp. Terminologia ISSVD 2026. Am J Obstet Gynecol 2026 (pre-proof)

Pułapki w wyniku histopatologicznym

84,8%

HPVi VIN pierwotnie opisanych jako HSIL (39 z 46)

73,3%

10-letnie ryzyko raka w „HSIL-podobnym” HPVi VIN (vs 67,4% p53 mutant, 27,8% p53 wild)

1. **„VIN” bez dopisku typu**
   „VIN 3” bez p16/p53 nie mówi, czy to HPVa, czy HPVi – różne leczenie
2. **„HSIL” u starszej pacjentki z LS**
   rozpoznany bez p16 może być HPVi VIN o morfologii bazaloidnej, „HSIL-podobnej” do 84% błędna diagnoza V HSIL
3. **„VIN 1”**
   jako zmiana przedrakowa to anachronizm – ISSVD od 2004 r. nie uznaje go za prekursor raka
4. **Nomenklatura szyjki a sromu**
   „HSIL” w cytologii szyjki i V HSIL w histologii nie są równoznaczne; dla sromu nie ma skryningu cytologicznego

źródło: opracowanie „VIN a SIL sromu” (10/2026), dane: Thuijs NB i wsp. Histopathology 2024;84:301–14

HPVa VIN: obraz kliniczny

- **Grudki i blaszki:** białe, różowo-czerwone, brązowe, pigmentowane, brodawkowate
- **Jedno- lub wieloogniskowe;** mogą szerzyć się na pochwę i odbyt
- Kwas octowy niekonieczny – zmiany pigmentowane często nie bieleją
- **HPV+ z szyjki/pochwy:** 50–70% przypadków, z tego 75% HPV t.16

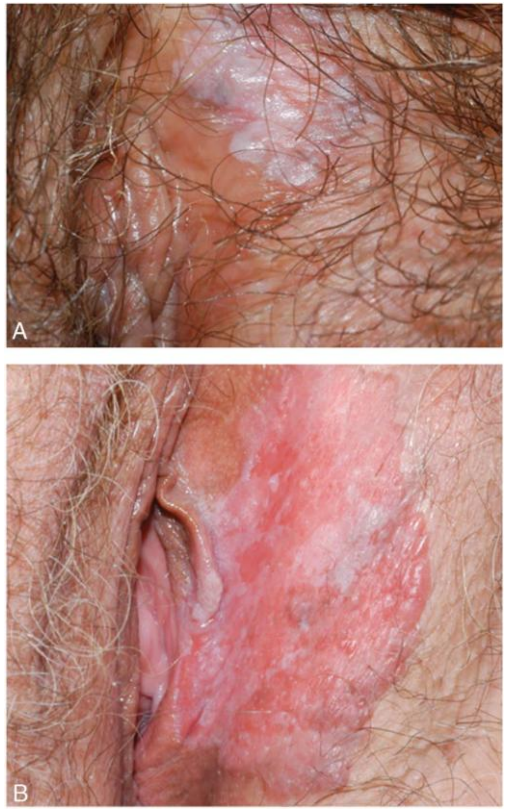

HSIL: A – biała zlewna zmiana; B – rumieniowa z uniesionym brzegiem
źródło: Welch i wsp. 2026, ryc. 2



wieloogniskowy HSIL
źródło: Welch i wsp. 2026, ryc. 3



HPVa VIN: wielobarwna brodawkowata płytka
źródło: Day i wsp. 2026, ryc. 2a

źródło: Welch KC i wsp. Obstet Gynecol 2026;148:183–93; Day T i wsp. Terminologia ISSVD 2026. Am J Obstet Gynecol 2026 (pre-proof)

HPVi VIN powstaje prawie zawsze na tle długotrwałego LS

- **Średni wiek 70–72 lata** – ale także przed menopauzą
- **Białe (hipertrofia) lub różowo-czerwone plamy** ostro odgraniczone od otaczającego LS
- **Nie cofają się po leczeniu steroidami**
- LS: 3,5–7% ryzyka raka sromu w ciągu życia

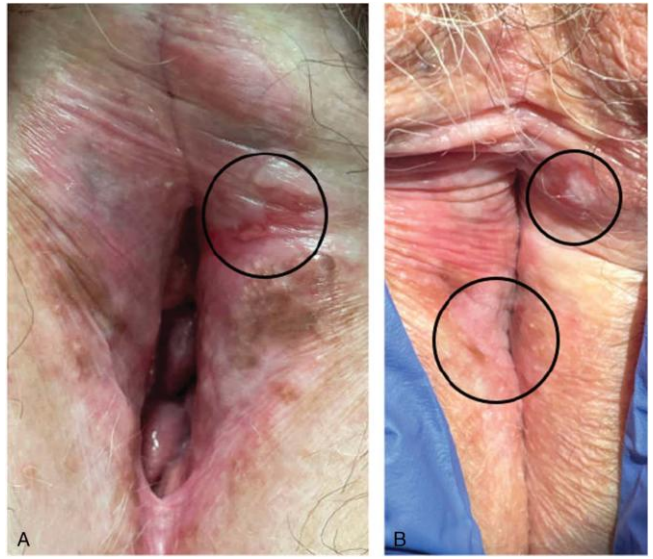

HPVi VIN (dawniej dVIN) na tle LS – okręgi: A nadżerka, B pogrubienie
źródło: Welch i wsp. 2026, ryc. 5

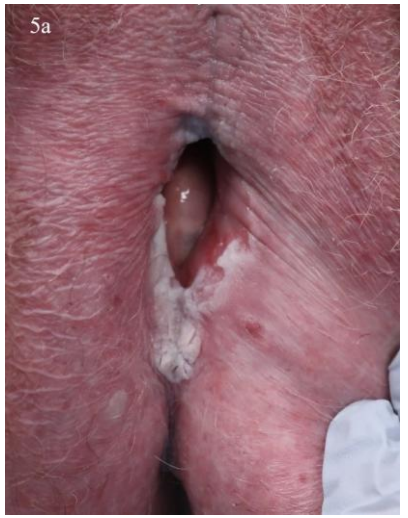

HPVi VIN p53abn: gruba biała płytka, krocze
źródło: Day i wsp., ryc. 5a



HPVi VIN p53wt, okolica łechtaczki
źródło: Day i wsp., ryc. 6a

źródło: Welch KC i wsp. Obstet Gynecol 2026;148:183–93; Day T i wsp. Terminologia ISSVD 2026. Am J Obstet Gynecol 2026 (pre-proof)

VIN brodawkujący i VAM – nowe nazwy zmian na tle LS



a, b – VIN brodawkujący (gruba strzałka) między rakami brodawkującymi; c, d – VAM na tle LS
źródło: Day i wsp. 2026, ryc. 7

VIN brodawkujący

- HPVi VIN p53 wild – prekursor raka brodawkującego
- Gruba, biała, chropowata płytka
- **Wycięcie – diagnostyczne i lecznicze**

VAM

- Zmiana o niepewnym potencjale nowotworowym
- **Nie jest rozpoznaniem końcowym → krótkie odstępy kontroli**

źródło: Day T i wsp. Terminologia ISSVD 2026. Am J Obstet Gynecol 2026 (pre-proof)

Zmiany na sromie do biopsji/wycięcia (WLE)



HPVa VIN z HR HPV (-)uj

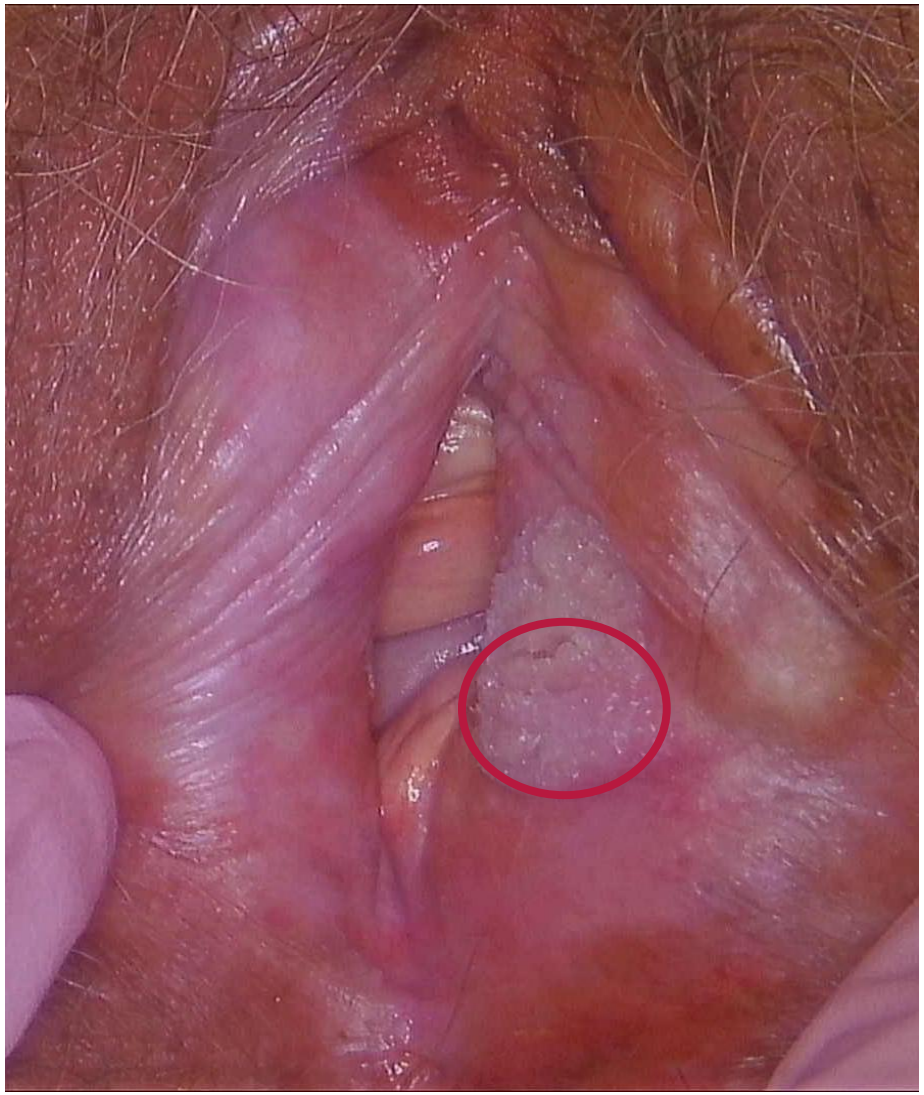

HPVi VIN z LS



HPVa VIN

Biopsja: najgrubsze miejsce, właściwa głębokość

- **Każda nowa, zmieniająca się lub oporna na leczenie** zmiana sromu
- Krwawienie, owrzodzenie, pogrubienie; **niski próg przy immunosupresji**
- Punch 4 mm, **najgrubsze miejsce, ze skórą właściwą**; unikać linii pośrodkowej
- **Zdjęcie przed biopsją** (pisemna zgoda)
- **Na skierowaniu:** lokalizacja, dermatozy, wcześniejsze nowotwory, status HPV, rozpoznanie kliniczne



HPVi VIN na tle LS: ta sama pacjentka przed (A) i po (B) czterech biopsjach – wszystkie z HPVi VIN
źródło: Welch i wsp. 2026, ryc. 6

źródło: Welch KC i wsp. Obstet Gynecol 2026;148:183–93; Day T i wsp. Terminologia ISSVD 2026. Am J Obstet Gynecol 2026 (pre-proof), ramka 3

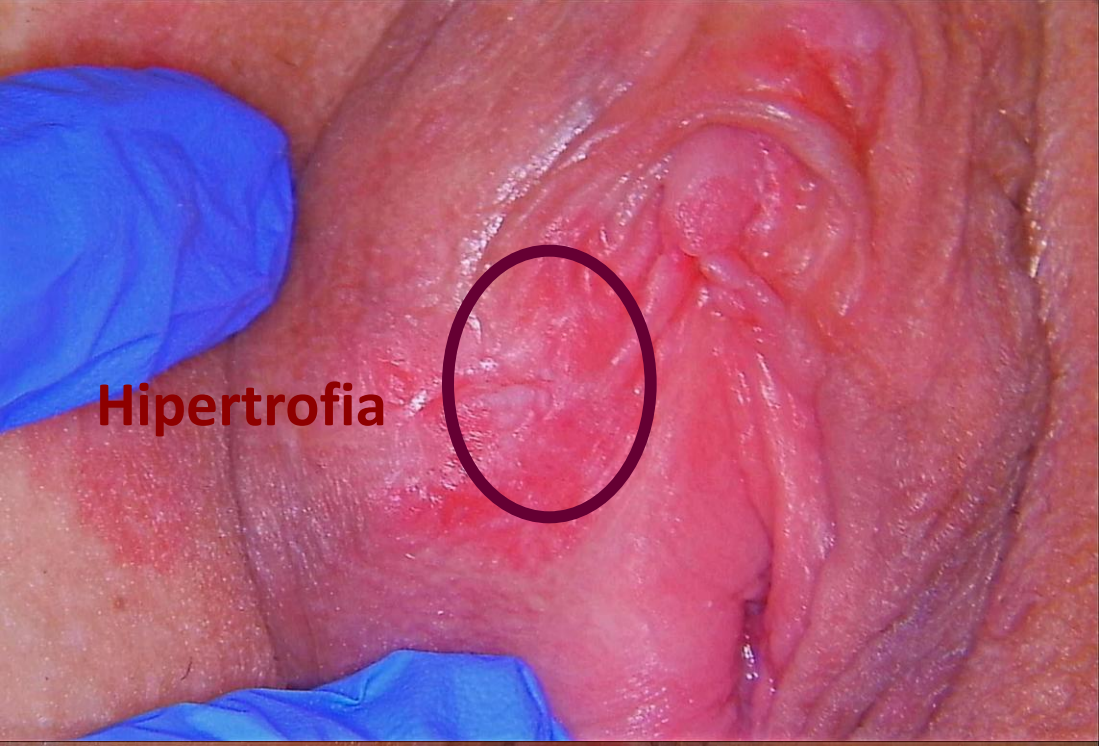



Wynik badania hp wycinka

03.	Rodzaj materiału:	wycinek
	Miejsce pobrania:	prawa warga sromowa mniejsza
	Opis makroskopowy:	„wycinek: prawa warga sromowa mniejsza na wysokości łechtaczki" - fragment tkankowy 0,5x0,3x0,4cm (materiał pobrano w całości).
	Rozpoznanie histopatologiczne:	Fragment skóry sromu z dysplazją nabłonka wielowarstwowego płaskiego średniego stopnia (VIN II). Odczyn immunohistochemiczny przeciw białku p16 (+). Przebadano seryjnie.
		ICD-10 N90.1
	Uwagi:	Wykonano 2 odczyny immunohistochemiczne (wyniki w opisie badań).

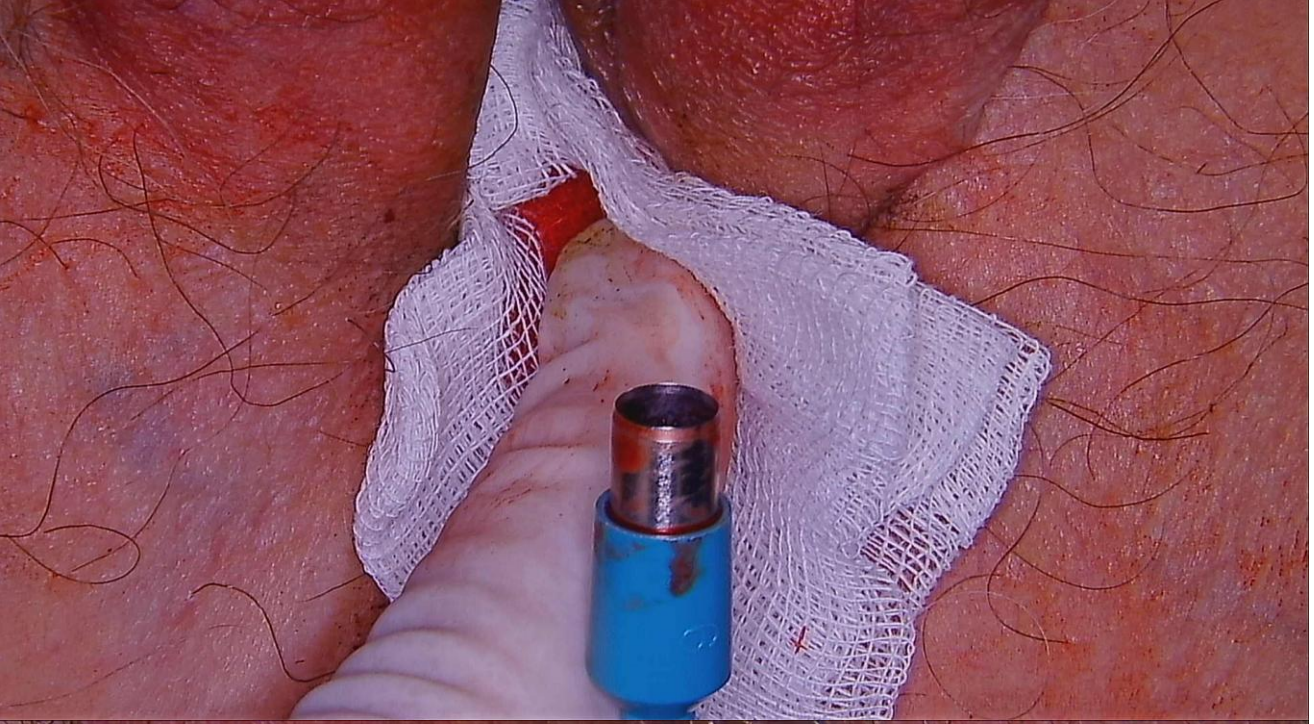



Biopsja ,
małoinwazyjna chirurgia sromu
warsztaty

Ryzyko progresji do raka zależy od rodzaju VIN i wyniku p53

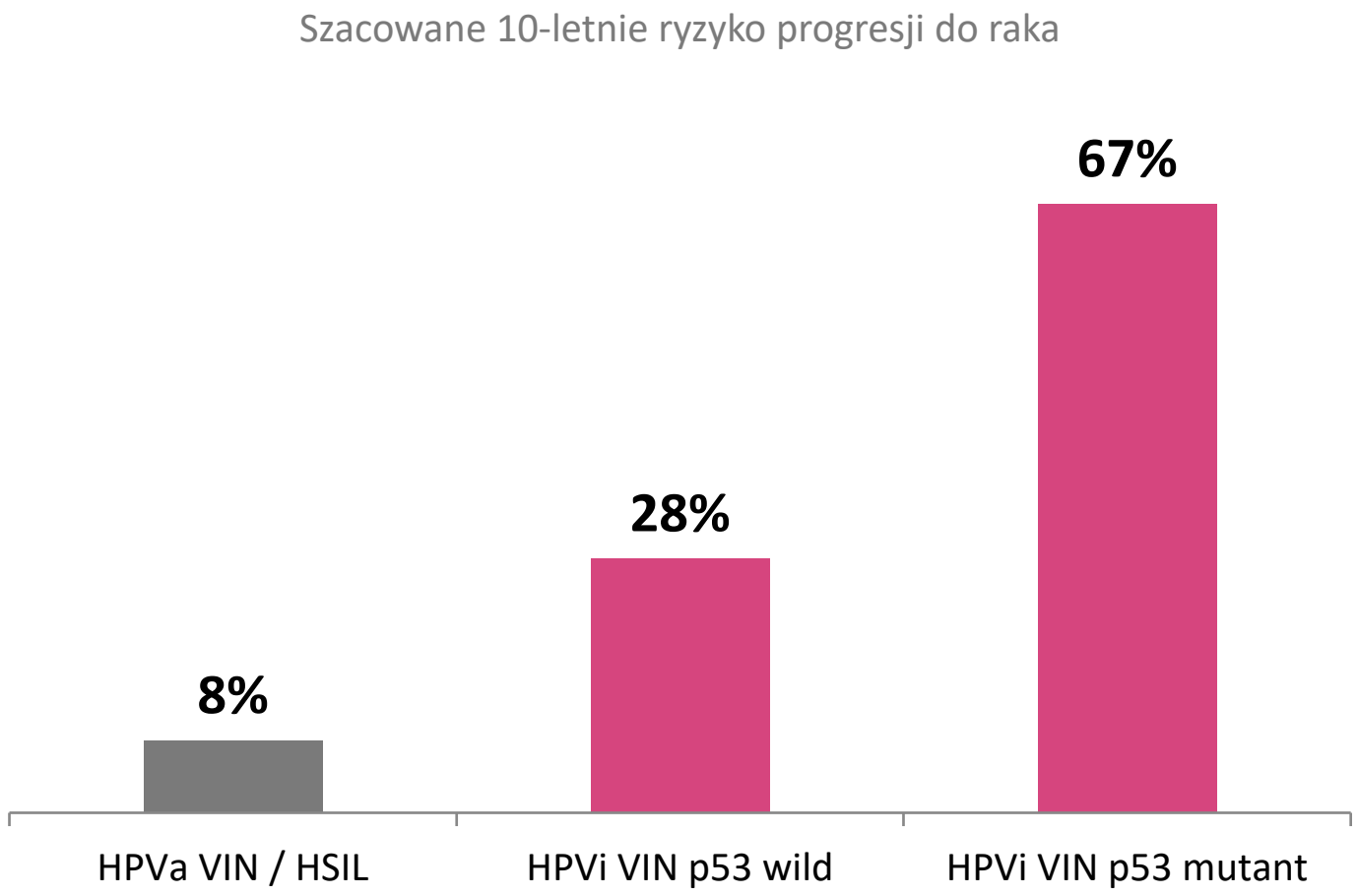

74% vs 39%

HPVi VIN p53abn: typ bazaloidny vs keratynizujący

- **Leczony V HSIL: 2–5%** progresji
- VAM: ryzyko nieokreślone
- Dożywotnia podatność po leczeniu

źródło: Day T i wsp. Terminologia ISSVD 2026. Am J Obstet Gynecol 2026 (pre-proof), tab. 3; Welch KC i wsp. Obstet Gynecol 2026;148:183–93

Ryzyko wyznacza postępowanie

Poziom ryzyka	Kategorie	10-letnie ryzyko progresji	Implikacje dla postępowania
Zmiana HPVa	LSIL, kłykciny	przemijające objawy HPV	leczenie zależne od objawów; najpierw farmakologiczne lub ablacja, chirurgia gdy nieskuteczne
Zmiana HPVi	VAM	nieokreślone (niepewność diagnostyczna)	optymalizacja leczenia LS, kontrola w krótkich odstępach; ponowna biopsja lub wycięcie, gdy się utrzymuje
Stan przedrakowy HPVa	HPVa VIN / HSIL sromu	**8%**	immunomodulatory, ablacja i/lub wycięcie; długoterminowa obserwacja dolnego odcinka dróg rodnych
Stan przedrakowy HPVi	HPVi VIN p53 wild, VIN brodawkujący	**28%**	wycięcie; dożywotnia kontrola LS i nadzór specjalisty
Najwyższe ryzyko HPVi	HPVi VIN p53 mutant, VIN nieklasyfikowalny	**67%** bazaloidny 74%, keratynizujący 39%	wycięcie; korelacja kliniczno-patologiczna (etiologia, marginesy); dożywotnia kontrola LS, częstsze kontrole

źródło: Day T i wsp. Terminologia ISSVD 2026. Am J Obstet Gynecol 2026 (pre-proof), tab. 3 (wg Thuijs i wsp. 2024)

HPVa VIN: imikwimod porównywalny z leczeniem chirurgicznym

Cel leczenia HSIL (Welch i wsp., za ACOG): usunąć neoplazję, zachować funkcję i wygląd sromu oraz zmniejszyć ryzyko raka

RCT III fazy, n = 98, HSIL sromu

80%	**79%**
imikwimod 5% 3×/tydz. do 24 tyg.	wycięcie lub ablacja

odpowiedź kliniczna – non-inferiority

- **Imikwimod:** zwykle ok. 16 tyg.; słabszy przy immunosupresji
- **Cydofowir 1% (rejestracja w UE i.v.):** ok. 45% całkowitych odpowiedzi po 6 miesiącach, jak imikwimod
- **Wycięcie,** gdy podejrzenie inwazji
- **Laser CO_2:** choroba wieloogniskowa, obszary nieowłosione
- Zmiana resztkowa po leczeniu miejscowym → **chirurgia**

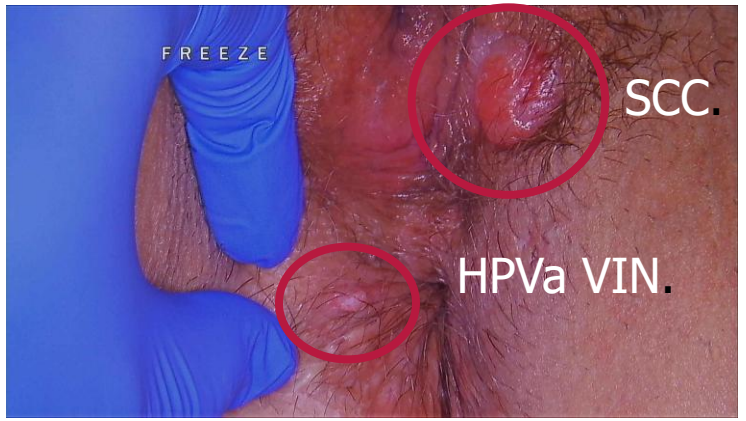

LSIL i kłykciny bez objawów nie wymagają leczenia;
Kłykcina u kobiety po 40 rż, a szczególnie po menopauzie powinna być różnicowana z HPVa VIN, raczej wycięcie niż destrukcja
(ACOG Committee Opinion No. 675)

źródło: Welch KC i wsp. Obstet Gynecol 2026;148:183–93; Day T i wsp. Terminologia ISSVD 2026. Am J Obstet Gynecol 2026 (pre-proof)

HPVi VIN: wycięcie i dożywotnia kontrola LS

Wycięcie

Leczenie z wyboru HPVi VIN i VIN brodawkującego. Brak dowodów dla immunomodulatorów i ablacji jako leczenia ostatecznego.

Marginesy

Minimum 0,5 mm (planowane 5 mm).
Przy dodatnim marginesie – wspólna decyzja z pacjentką.

Steroidy w LS

Dożywotnio, do obiektywnej kontroli: prawidłowy lub prawie prawidłowy kolor i tekstura skóry.

VAM i VIN nieklasyfikowalny

VAM: optymalizacja leczenia LS, krótkie odstępy, wycięcie przy utrzymywaniu się.
VIN nieklasyfikowalny – jak HPVi.

źródło: Day T i wsp. Terminologia ISSVD 2026. Am J Obstet Gynecol 2026 (pre-proof); Welch KC i wsp. Obstet Gynecol 2026;148:183–93

Nadzór: dożywotni po leczeniu VIN

ACOG, ISSVD 2026, niemiecka S2k 2015 i holenderska NVOG mówią o ryzyku utrzymującym się przez całe życie. ESGO 2022 zaleca nadzór dostosowany do ryzyka

HPVa VIN / HSIL sromu

- **Srom co 6 mies.** przez ≥2 lata, potem co rok
- **Co rok: pochwa, szyjka, odbyt**
- Mediana nawrotu ok. 18 mies.; **¼ nawrotów późnych (44–196 mies.)**
- Nawrót możliwy przez całe życie

HPVi VIN

- **Co 3–4 mies.** przez 2–3 lata po wycięciu
- **Potem co 4–12 mies. bezterminowo**
- Kolposkopia (archiwizacja obrazów) bez kwasu octowego
- Kontrola LS i wyników stosowania steroidów

źródło: Welch KC i wsp. Obstet Gynecol 2026;148:183–93; Day T i wsp. Terminologia ISSVD 2026. Am J Obstet Gynecol 2026 (pre-proof)

HPVa VIN: ryzyko dla okolicy anogenitalnej

48 vs 1–2

zachorowania na raka odbytu na 100 000 osobolat: po V HSIL vs populacja ogólna

HPV-zalezna patologia: szyjka → pochwa → srom → odbyt, na przestrzeni niemal 15 lat.

- **Skryning raka odbytu w ciągu roku** od rozpoznania

V HSIL (jeśli jest dostępny)

- Prowadzenie poza standardowym algorytmem skryningu szyjki
- **Szczepienie przeciw HPV** (6, 11, 16, 18, 31, 33, 45, 52, 58)
- **Rzucenie palenia**
- **Profilaktyka HPVi:** leczenie podtrzymujące LS

źródło: Welch KC i wsp. Obstet Gynecol 2026;148:183–93; Day T i wsp. Terminologia ISSVD 2026. Am J Obstet Gynecol 2026 (pre-proof), ramka 3

Wnioski dla praktyki

1. HPVa i HPVi to dwie różne choroby: inna diagnostyka, leczenie, nadzór i rokowanie
2. Etiologia i rozpoznanie nie na podstawie obrazu klinicznego tylko HP i IHC: p16 i p53 są niezbędne
3. VIN czyli „Neoplazja” oznacza ryzyko raka; LSIL, kłykciny i VAM to „zmiany” (SIL)
4. Najwyższe ryzyko: HPVi VIN p53 mutant (67% w 10 lat) – wycięcie i dożywotnie leczenie LS
5. HPVa VIN: leczenie oszczędzające możliwe, nadzór dolnego odcinka dróg rodnych i odbytu, dożywotnio

źródło: Welch KC i wsp. Obstet Gynecol 2026;148:183–93; Day T i wsp. Terminologia ISSVD 2026. Am J Obstet Gynecol 2026 (pre-proof)

Co zmienić w praktyce?

Nazwy

Używać nazw ISSVD 2026 w skierowaniach i dokumentacji

p16 + p53

Prosić o oba barwienia przy podejrzeniu VIN

Biopsja

Zmiany nie ustępujące po leczeniu albo powstające nowe przy leczeniu, zmieniające się, HIPERTROFIA

HPVa VIN

Leczenie oszczędzające, nadzór szyjki, pochwy, odbytu

HPVi VIN

Wycięcie i dożywotnie stosowanie steroidów na LS

VAM

Wskazanie do kontroli w krótkich odstępach, nie rozpoznanie końcowe

źródło: Welch KC i wsp. Obstet Gynecol 2026;148:183–93; Day T i wsp. Terminologia ISSVD 2026. Am J Obstet Gynecol 2026 (pre-proof)

Co zmienić w praktyce? Najważniejsze to oglądać srom

szczególnie u pacjentek HPV16+

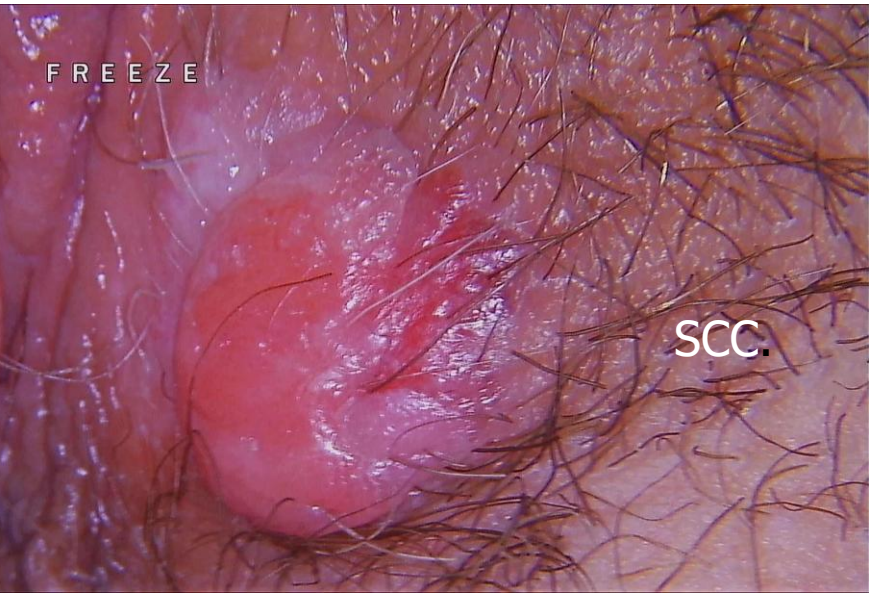



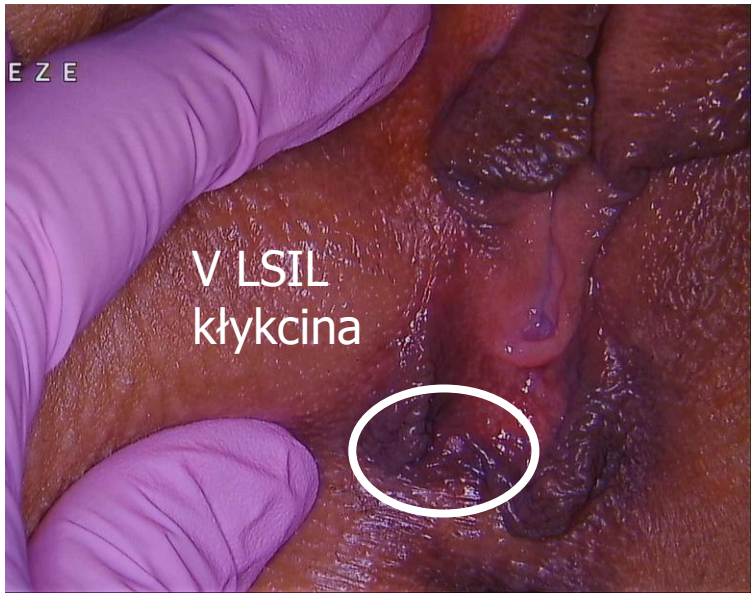

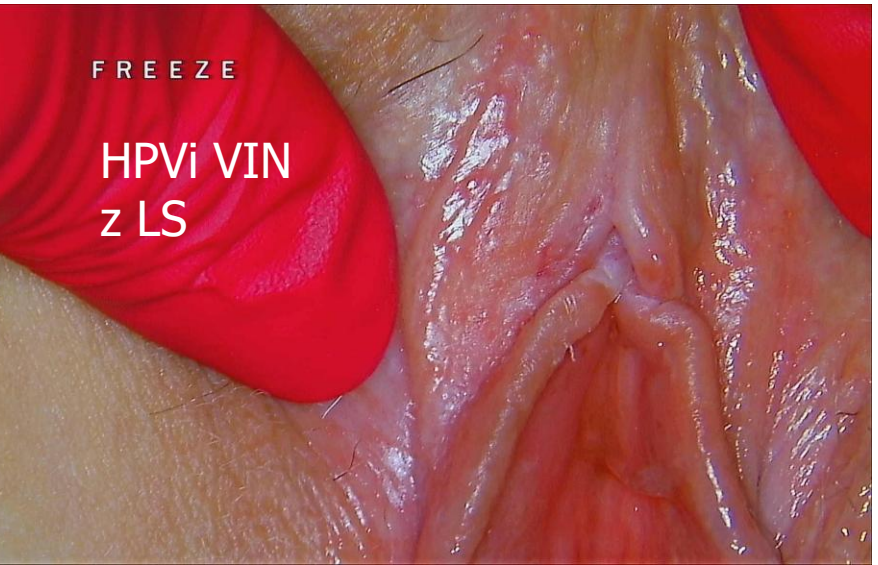

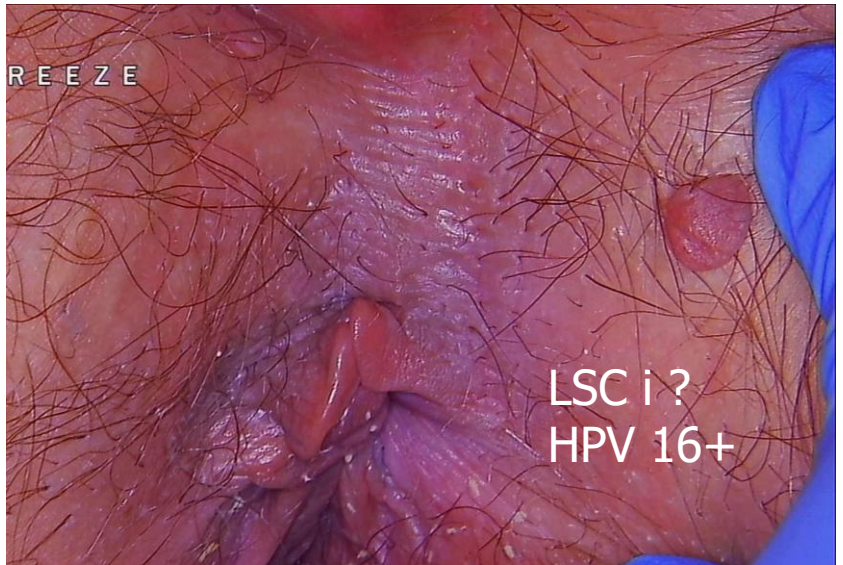

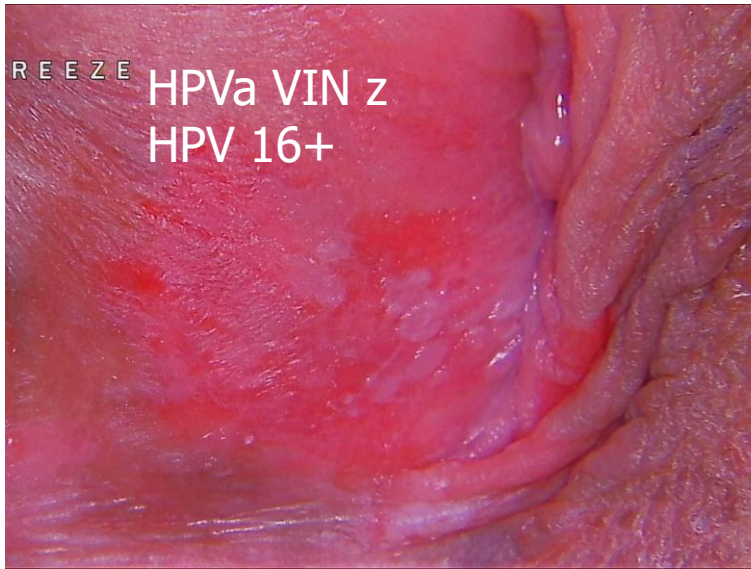

Piśmiennictwo

1. Welch KC, Haefner HK, Saunders NA. Precancerous Squamous Lesions of the Vulva. Obstet Gynecol 2026;148(2):183–93. doi:10.1097/AOG.0000000000006150

2. Day T, Scurry J, Parra-Herran C, Fragomeni SM, Berry LK, Bevilacqua F, Preti EP, Sui L, Heller DS, Preti M. 2026 International Society for the Study of Vulvovaginal Disease (ISSVD) Terminology of Vulvar Intraepithelial Neoplasia and Squamous Intraepithelial Lesions. Am J Obstet Gynecol 2026 (journal pre-proof). doi:10.1016/j.ajog.2026.05.017

3. Thuijs NB, van Beurden M, Duin S i wsp. Histopathology 2024;84:301–14 (tab. 3 ISSVD 2026; dane do slajdu „Pułapki").

4. Opracowanie „VIN a SIL sromu: różnica terminologiczna i kliniczna" (stan na październik 2026) – źródło slajdu „Pułapki w wyniku histopatologicznym".

Ilustracje pochodzą z archiwum autorki (nie są podpisane) lub powyższych publikacji (źródło podano pod każdą ryciną).

Bezpłatny Newsletter dla ginekologów

Panel „Nowa nomenklatura VIN/SIL sromu ISSVD 2026”



Dziękuję

dr n. med. Ewa Baszak-Radomańska
Terpa, Lublin